
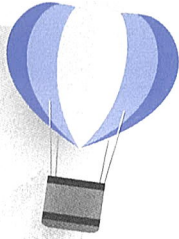




# 의학기초

1. 해부·병리학
2. 의학용어





**CERTIFICATE of  
HOSPITAL ADMINISTRATOR**



## 1. 해부·병리학

· 단원별 요약정리

### I

## 서론, 인체발생

### 1. 인체해부학

- 육안해부학(gross anatomy, macroscopic anatomy): 눈으로 구조를 직접 관찰할 수 있는 범위 안의 구조물 내용을 체계화시킨 것이다.
- 조직학(histology) 또는 미세해부학(microscopic anatomy): 현미경 같은 광학기계를 통하여 관찰할 수 있는 범위에서 몸의 미세한 구조를 말하며, 이러한 해부학과 조직학은 모두 출생한 후 성장이 다 된 사람을 대상으로 하는 것이다.
- 태생학 또는 발생학(embryology, developmental anatomy): 사람의 생명체가 생겨나기 시작하는 초기부터 출생하기까지 즉, 출생 이전의 발생하는 과정과 성장하는 과정이다.

### 2. 세포

생물체의 기본단위는 세포(cell)이며, 세포가 모여 조직(tissue)을 이루고 조직이 모여 기관(organ)이 되고, 기관이 모여 체계(system)를 이룬다.

※ 세포(cell) → 조직(tissue) → 기관(organ) → 체계(system)

- degeneration(변성): 장애 받은 장기의 세포내 이상 출현
- necrosis(괴사): 세포의 죽음으로 기능이 정지됨
- atrophy(위축): 조직 또는 장기의 용적이 작아짐
- granulation(육아): 새로운 과립을 형성하는 조직
- hypertrophy(비대): 세포의 수는 그대로이고 크기가 증가하는 것
- homeostasis(항상성): 인체의 외부 자극에 대하여 스스로 방어하고 적응하며 균형을 유지하려는 성질

※ 위축(atrophy)의 원인

- 영양장애(nutritional abnormality)
- 기능의 저하(functional disturbance)
- 신경 지배의 장애(neuronal disturbance)
- 내분비선 장애(endocrine disorder)
- 혈액 공급의 감소(허혈성 위축, ischemic-)
- 노령화(aging)

※ 괴사(necrosis)와 세포 예정사(apoptosis)의 차이점

- 괴사는 세포에 집단적으로 손상을 주는데 반하여 세포예정사는 단일세포에 손상을 준다.
- 괴사는 세포막이 파괴되지만 세포예정사는 세포막이 보존되어 있다.
- 괴사는 염증반응이 없지만 세포예정사도 염증반응이 없다.
- 전기영동 검사에서 괴사는 DNA 단절현상이 불규칙하게 관찰되지만 세포예정사는 규칙적으로 관찰된다.

※ 방사선 민감도: 갑상선 > 근육 > 뼈 > 신경세포

### 3. 태아의 발생

- 내배엽 - 소화기, 간, 췌장, 호흡기 형성
- 중배엽 - 근골격계, 순환기계, 피부의 진피, 결합조직
- 외배엽 - 신경계, 피부의 표피, 부속기관 및 감각기관
- 태아는 ~크기, ~모습을 하고 있다. 태아는 외배엽, 중배엽, 내배엽의 3개 층으로 분열된다.

### 4. 악성종양과 양성종양 비교

- 악성종양(malignant tumor) - 성장이 빠르고 침윤되며 전이, 체중감소  
 예) 상피계(carcinoma), 비상피계육종(sarcoma), 육종(sarcoma), 암종(carcinoma)  
 ※ 상피성 종양 - 유두종, 샘종, 낭샘종, 편평세포암종, 이행세포암종, 샘암종
- 양성종양(benign tumor) - 성장이 느리고 침윤과 전이가 일어나지 않음  
 예) keloid, hemangioma, polyp, 갑상선기능항진증, 골종(osteoma), 지방종(lipoma), 섬유종(fibroma), 선종(adenoma)

| 구분   | 양성종양     | 악성종양      |
|------|----------|-----------|
| 성장속도 | 느리다      | 빠르다       |
| 모양   | 팽창성      | 침윤성       |
| 전이   | 전이되지 않는다 | 전이된다      |
| 분화도  | 높다       | 낮다        |
| 피막   | 피막이 확실하다 | 피막이 불확실하다 |

### 5. 염증의 증상

동통, 통증(pain), 발열, 열감(fever), 종창, 부종(swelling), 발적(redness), 기능상실(lose of function)

- 염증의 4대 증상: 발적, 발열, 통증, 종창
- 염증의 5대 증상: 4대 증상 + 기능장애

### 6. 인체의 체강(cavity)

인체의 체강(體腔)은 복측(腹側)체강(인체의 전면)과 배측(背側)체강(인체의 후면)으로 구분된다.

- 복측강 - 가슴강(심막강, 흉막강), 복강, 골반강

- ※ 복강 내에 있는 장기 - 간, 신장, 부신, 위장관 - 등(배)측강 - 척수강
- ※ 양쪽 폐 사이는 종격동, 가슴강과 복강은 횡격막(diaphragm)으로 나누어져 있다.

## 7. 삼투압 현상

반투과성 막을 이용한 용매로의 이동현상이다.

- 여과현상: 물질이 분류별로 나뉘는 것이다.
- 음세포작용: 물질을 세포질내로 흡수하는 것이다.
- 확산현상: 농도가 높은 쪽에서 낮은 쪽으로 균등하게 분포되는 현상을 말한다.

## II

## 골절, 관절계

### 1. 뼈(Bone): 206개

- 체간골격(Skeleton of trunk) 74개: Skull(22), Vertebral Column(26), Hyoid Bone(1), Rib(24), Sternum(1)
- 사지(Extremities) 126개: Upper(64), Lower(62)
- 이소골(Auditory Ossicles) 6개

### 2. 상지(Upper Extremities)

- Bone: 64개의 Bone으로 구성되어 있고 Shoulder 이하의 Bone을 말하며, Clavicle과 Scapular를 포함하여 6개의 Part로 구분된다.
  - ※ Hand → Forearm → Humerus → Shoulder → Clavicle → Scapular
- 관절: Bone과 Bone 만나는 부분에는 관절(Joint)이 연결되어 있다.
  - ※ Wrist → Elbow → Shoulder → AC(AcromioClavicle)로 구성되어 있다.

### 3. 하지(Lower Extremities)

- Bone: 62개의 Bone으로 구성되어 있고 Appendicular Skeleton(부속골격)의 Part이며, Hip Joint 이하의 Bone을 뜻하며 4Part로 구분된다.
  - ※ Foot → Leg → Femur → Hip bone으로 구성되어 있다.
- 관절: Bone과 Bone 사이에는 관절(Joint)이 연결되어 있다.
  - ※ Ankle → Knee → Hip joint 로 구성되어 있다.

#### 4. 뼈의 기능

- 지지작용: 우리 몸의 지주 역할
- 운동작용: 관절을 만들어 골격근의 수축에 의해 운동 수행
- 장기보호: 체강의 기초를 만들어 내부 장기보호
- 조혈작용: 적색골수는 조혈작용이 왕성함
- 무기질의 저장

#### 5. 뼈와 관계되는 종양

Ewing's sarcoma(유잉육종 - 골수강), myeloma(척수, 골수), osteochondroma(골연골종)

#### 6. 관절

##### 1) 기동관절: 움직임이 가능한 관절

- 평면관절: 관절면이 평면에 가까우며 운동이 제한되어 있음
- 경첩관절: 굽힘과 펴짐의 2가지 운동만 할 수 있음
- 중쇠관절: 도르래관절이라 하며 관절머리가 원형이고 일축성으로 회전운동
- 타원관절: 관절면이 타원형이며 장축과 단축의 2방향으로 운동
- 안장관절: 직각으로 움직이는 2축성 관절
- 절구관절: 관절머리가 공모양이며, 운동이 가장 자유롭고 다축성으로 이루어짐(어깨관절, 대퇴관절, 골반관절)

##### 2) 연골성 관절(반관절) - 늑골, 추간원판, 치골결합

#### 7. 해부학적 자세

정중면(median plane): 해부학적 자세로 섰을 때 인체를 좌우 대칭으로 분리하는 단 하나의 면(面)이다.

- ※ 관상면 - 인체를 전·후로 나누는 면(面)
- ※ 수평면과 단면 - 인체를 상·하로 나누는 면(面)

#### 8. 두개골동(sinus)

부비동(副鼻洞)이라 하며 상악동(부비동 중 가장 큼), 전두동, 사골동, 접형골동으로 이루어졌다. 이곳에 염증이 생긴 것을 축농증이라 한다.

- ※ 편두동은 구강(oral cavity)에 있다.

## 9. 척추

- scoliosis(척추측만증): 척추가 옆으로 휘어짐
- kyphosis(척추후만증): 척추가 뒤로 굽음
- HIVD(추간판 탈출증)의 호발 부위는 요추 3~4번

## 10. 관골(hip bone)을 구성하는 뼈

장골(iliac), 좌골(ischium), 치골(pubis)

## 11. union(유합)

- malunion: 골절된 골편이 잘못 붙음
- nonunion: 골절된 골편이 안붙음
- delayed union: 골절된 골편이 정상보다 늦게 붙음

## 12. CTS(carpal tunnel syndrome: 손목터널증후군)

정중신경이 손목인대와 손목뼈 그리고 힘줄 사이의 공간을 지나면서 손목인대에 눌러 감각저하 및 손이 저림

### Ⅲ

## 근육, 외피계

### 1. 피부는 표피층과 진피층으로 구분

- 표피층: 기저층, 유극층, 과립층, 투명층, 각질층
- 진피층: 유두층, 망상층
- 피부의 층은 바깥층부터 표피 - 진피 - 피하조직 순서임

### 2. 피부기능

체온조절, 배설, 감각수용, 장기보호, 비타민 D 합성

### 3. 피부의 3대 부속선

한선(땀샘), 피지선, 유선(유즙분비)이다. 유선은 해부 생리학적으로 외피계에 속한다.

※ 전립샘은 남성 생식기로 방광 밑에 위치하며 요도를 싸고 있는 선(腺)이다.

#### 4. 근육의 종류

- 골격근(skeletal muscle) = 가로무늬근(striated muscle): 수의근(voluntary muscle)
- 내장근(visceral muscle) = 민무늬근(smooth muscle): 불수의근(involuntary muscle)
- 심근(cardiac muscle): 불수의근(involuntary muscle), 골격근(skeletal muscle)

#### 5. 아킬레스 건(腱)

아킬레스 힘줄이라고도 한다. 이 건은 하퇴에 있는 3갈래의 힘줄이 합해져 강인한 calcaneal tendon(=Achilles tendon)이 되어 calcaneus(종골)의 뒤쪽에 부착된다.

#### 6. 골격근의 기능 - 운동(움직임), 자세, 열 생산

#### 7. 건(腱; tendon) - 근육과 뼈를 연결한다.

※ 인대(靭帶; ligament) - 뼈와 뼈를 연결한다.  
활액초, 활액낭 - 관절을 구성하는 부분이다.

#### 8. 근전도(electromyogram; EMG)

근육의 활동을 전기를 이용하여 그래프로 표시한 것이다.

※ 심전도(electrocardiogram: EKG) 심장 근육의 전기적 활동으로 유발되는 신체표면의 전위차에 대한 기록으로 심장상태에 대한 정보를 얻을 수 있다.  
※ 뇌전도(기록)(electroencephalogram: EEG) 두뇌의 전기적인 활동에 대한 기록을 그래프로 표시한 것이다.

#### 9. 결합조직

인체에 가장 널리 분포되어 결합, 지지, 보호, 공간 차지, 지방저장, 혈액세포생성의 기능이 있음

#### 10. 상피조직

- 소화기 점막 상피: 단층원주상피
- 폐포상피: 단층편평상피
- 피부: 중층편평상피

#### 11. 화상

- 1도 화상: 홍반과 발적

- 2도 화상: 수포형성, 진피층 파괴
- 3도 화상: 신경손상, 조직괴사

## IV 순환기계

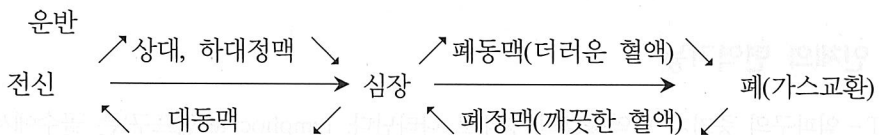
### 1. 혈액의 기능

- 호흡기능: 산소와 이산화탄소의 운반을 도움
- 면역기능: 항원 항체의 면역반응
- 체온조절: 온몸의 각 부위에 체온을 균등하게 분포
- 항상성 유지: 호르몬 운반, 삼투압 산·염기 평형 조절

### 2. 맥박 & 혈압

- 맥박: 심장의 혈액 박출 시 혈관에서 느끼는 움직임으로 손목의 요골동맥에서 측정
- 혈압: 왼쪽 팔의 위쪽에서 측정, 즉 상완동맥의 압력을 측정

### 3. 혈액 운반



- 동맥: 심장에서 나가는 혈액이 흐르는 혈관
- 폐동맥: 폐동맥은 우심실에서 폐로 나가는 혈액이 지나는 혈관
- 심장동맥(관상동맥; coronary artery): 심장근육에 분포하여 산소, 영양, 혈액을 공급하는 혈관  
 ※ 심장동맥 질환으로는 협심증과 심근경색증이 있다.
- 심장에서 나가는 혈액이 통과하는 혈관은 대동맥-동맥-소동맥으로 전신에 혈액을 공급한다.
- 전신의 혈액이 심장으로 되돌아 올 때는 소정맥-정맥-대정맥을 통한다.

### 4. 혈액형

혈액의 ABO type은 A형, B형, O형, AB형 4가지가 있으며, 이중 O형은 모두에게 줄 수 있으나, O형에게만 받을 수 있고 AB형은 모두에게 받을 수 있다.

## 5. 빈혈

- 빈혈은 병명이 아니라 증상을 말하며, 혈액 속에 있는 헤모글로빈(Hb) 농도가 낮아진 상태
- 신체의 일부분에 혈액이 없어지는 것을 허혈이라고 한다.
- 혈액 속의 적혈구에는 철분이 들어 있는 단백질·헤모글로빈(혈색소)이 있어 산소와 결합하여 체내에 산소를 공급한다.
- 철결핍성 빈혈·재생불량성 빈혈, 용혈성(溶血性) 빈혈, 철아구성(鐵芽球性) 빈혈, 악성 빈혈 등으로 구분하며 이중 철결핍성 빈혈이 가장 많다.
- 피로감, 두중증(頭重症), 어지럼증, 기립성(起立性) 저혈압, 호흡곤란, 심계항진(心悸亢進) 재생불량성 빈혈, 신부전 빈혈
- Pernicious anemia(악성 빈혈) - 위의 내인자 부족으로 Vit B<sub>12</sub>의 흡수장애가 나타나 적혈구 생산이 어렵다.

## 6. 비장(spleen; 脾臟)

혈액의 저장, 혈액의 파괴(적혈구), 혈중 이물처리의 기능이 있다.

※ 비장을 복강내에 위치한다고 소화기관으로 착각할 수 있으나 혈액과 관련된 장기로 조혈기관에서 다룬다.

## 7. Fallot(펠로트) 4증후

- 선천적인 심장 질환으로 심장의 기형이 4군데에서 동시에 나타나는 현상
- 폐동맥 협착, 심실중격 결손, 대동맥 우측 전위, 우심실 비대

## 8. 인체의 면역기능

T-림프구의 증가가 면역증강의 형태로 나타난다. lymphocyte(림프구)는 골수에서도 생성되나 주로 림프양 조직에서 생성된다. 림프구는 백혈구의 구성성분으로 외부 감염시 수가 증가하며 생체 방어기전의 일환으로 면역체(immune body)나 항체(antibody)를 만든다.

## 9. 백혈구의 종류

호산성구, 호염기구, 호중성구, 단핵구, 림프구 5가지 종류가 있으나, 이중 식균작용을 하는 것은 호산성구, 호중성구, 단핵구이며 단핵구의 작용이 가장 강력하다.

## 10. 울혈, 허혈 및 조혈

- 울혈(congestion): 정맥으로부터 정맥혈의 배출이 장애를 받아 조직 내에 혈액이 증가되어 정체되는 것. 울혈로 인해 혈중의 산소가 제거된 헤모글로빈이 증가하게 되므로 침범된 장기에 푸른 색조가 강해지는데 이를 청색증(cyanosis)이라 한다.

- 허혈(ischemia)
  - 몸에 부분적으로 빈혈이 생기는 것이다.
  - 혈관의 내강이 좁아지거나 막혀서 신체의 국소로 유입되는 동맥성 혈액공급이 감소하거나 단절된 상태이다.
  - 동맥으로부터 유입되는 혈액량의 감소로 그 부위의 순환 혈액량이 감소된 상태이다.
- 조혈(hematopoiesis): 조혈간세포가 증식하고 분화하여 성숙혈구를 생산하는 과정이다.

## 11. 순환기

- 색전증(塞栓症): 혈관이 막힌 상태
- 삼첨판(tricuspid valve): 우심방·우심실 사이, 이첨판: 좌심방·좌심실 사이
- 승모판(mitral valve): 왼심방과 왼심실 사이의 판막
  - ※ 승모판 역류: 승모판이 닫히지 않아 혈액의 역류가 일어남
- 뇌졸중(CVA; Cerebrovascular Accident): 뇌혈관의 경색(혈전, 색전)이나 뇌출혈, 고혈압성 뇌증, 일과성 뇌허혈 발작 등으로 인하여 뇌조직이 괴사되는 상태
- 혈액세포(혈구): 적혈구, 백혈구, 혈소판이다.
- PDA(동맥관 개존증; 動脈管開存症)은 출생 전 폐동맥과 대동맥을 연결하는 동맥관이 출생 후에도 열려있는 선천성 기형질환
- angina pectoris(협심증): 심장동맥(coronary artery)의 허혈(ischemia)로 인한 심근(myocardium)의 산소 부족으로 인해 방사성 통증으로 심근경색(MI)을 초래함
- 전자간증의 3대 증상: 고혈압(hypertension), 단백뇨(proteinuria), 부종(edema)
- myocardial infarction(심근경색증): 관상동맥의 허혈로 인한 심근조직의 경색
- syncope(실신): 일시적인 의식상실
- angina pectoris(협심증)는 심근허혈로 인한 심장의 방사성 통증
- 정상성인의 순환혈량은 약 4~6L정도이다.
- 혈압은 수축기압(혈관 벽의 가장 높은 압력)과 이완 기압(혈관 벽의 가장 낮은 압력)으로 표시한다.
- 울혈성 심부전, 울혈성 심장기능상실(congestive heart failure)이란 심장내에 혈액이 고여 뿔어 나가지 못하는 상태임
- aortic regurgitation(대동맥 역류): 대동맥 판막의 기능장애로 인하여 혈액이 심장으로 역류하는 질환
- deep vein thrombosis(심정맥 혈전증): 정맥혈은 주로 다리의 근육이 움직이면 근육이 짜주는 힘에 의하여 순환이 이루어진다. 이 정맥 중 근육에 싸여 있는 심정맥을 심부정맥이라고 하는데 이 혈관 안에 혈액이 응고된 덩어리를 형성하는 것이 혈전증이다.

## 12. 백혈구 중 과립백혈구의 종류와 기능

- 호중성 백혈구(neutrophil): 아메바운동으로 세균탐식 작용
- 호산성 백혈구(eosinophil): 알레르기 질환에 대처 히스타민 방출
- 호염성 백혈구(basophil): 염증부위 치유 촉진, 혈액응고 방지

### V

## 소화기계

### 1. 식도

- 소화기의 음식물 이동 통로로 구강의 인두에서 위를 연결하는 25 cm 길이의 관으로 위로는 인두, 아래로는 위의 들문(cardiac)에 연결됨

※ 위와 샘창자(십이지장)가 연결되는 부분: 날문(pylorus)

- 식도정맥류는 간경화 등의 질환이 심각해져 간문맥계의 장애로 측부순환이 이루어 지면서 식도의 정맥이 이완, 확장되는 것이다. 식도정맥류가 심하여 정맥류 출혈을 유발할 수 있다.

### 2. 소화

구강 → 인두 → 식도 → 위 → 샘창자 → 빈창자(공장) → 회장(돌창자) → 막창자(맹장) → 결장 → 직장 → 항문 순이다.

- 분문선 - 단백질 분해 효소인 pepsinogen을 분비
- 유문선 - 점막 보호 물질인 mucin을 분비
- peptic ulcer(소화성 궤양) - 위산 펩신에 의해 위장, 유문부, 십이지장, 식도 등의 점막벽 침식으로 궤양을 형성하는 질환으로 위액의 산도가 높아져 위나 십이지장의 상피세포가 자가 소화되어 부식되는 상태

### 3. 소화기계

크게 소화로와 부속장기로 분류된다. 소화부속선이란 음식물이 직접 통과하지는 않지만 소화에 관여하는 효소를 분비하는 장기를 말한다.

- 소화로 - 구강부터 직장(항문)까지를 말한다.
- 부속장기 - 간, 담낭, 췌장

※ 소장은 부속장기가 아니라 음식물이 직접 통과하는 소화로이다.

※ 위액의 성분은 위의 분문(펩시노오겐), 위의 유문(유신), 위의 점막(염산)으로 구성된다.

※ 아밀라아제- 췌장에서 분비하는 소화 효소로 십이지장에 합류된다.

#### 4. 간의 기능

해독작용, 담즙(소화액)생성, 영양소 저장, 단백질합성기능, (당, 단백질, 지질)대사, 혈액량 조절, 포도당을 글리코젠으로 저장과 분해, 단백질대사, 지질대사, 방어해독작용, 혈액량 조절(적혈구파괴)

- 지라(비장): 적혈구 파괴기능, 혈액생성, 임파구저장, 혈액내 면역체 생성
- 쓸개(담낭): 간에서 만들어진 쓸개즙을 저장

#### 5. 간경변증(liver cirrhosis)의 증상

- 식도정맥류 출혈(esophageal varix bleeding)
- 복수(ascites)
- 황달(jaundice)은 빌리루빈 수치의 상승으로 인하여 피부색의 황색으로 보이는 현상임
- 빌리루빈(담즙의 성분)이란 인체 내의 황색색소로 많으면 황달증상이 나타난다.

#### 6. Small intestine(소장; 작은창자)

duodenum 십이지장(샘창자), jejunum 공장(반창자), ileum 회장(돌창자)

#### 7. 소화기

- hemorrhoids(치핵)는 항문의 varicose vein(정맥류) 현상
- 췌장: 소화효소를 분비(외분비샘), 인슐린 호르몬 분비(내분비샘)
- 간경화증(liver cirrhosis): 간세포가 퇴행되어 굳어진 만성질환
  - ※ liver cirrhosis(간경변증, 간경화증): 지방침윤으로 간세포의 변성
- 췌장: 인슐린 분비
- 담석증(gallstone): 담석으로 담석의 제거는 담낭절제술(cholecystectomy)을 시행
- 마일즈 수술(Mile's operation): 구불결장하부암 및 직장암의 복회음식 수술로서 영구적 결장 조루를 만들
- 지방변성이 일어나는 장기: 간, 심장, 신장

## VI

## 호흡기계

## 1. 결핵

## 1) 폐결핵(pulmonary tuberculosis)

- 원인: Mycobacterium tuberculosis
- 증상: 미열, 식욕부진, 감기와 같은 증상
- 치료: 항결핵약의 지속적인 투여가 필수적이며 식사, 안정, 운동은 보조 요법이다.

## 2) 결핵(tuberculosis) 검사

- PPD(purified protein derivative of tuberculin) 정제 튜버쿨린 단백질
- sputum culture: 객담배양 검사
- mantoux test: 망뚜(망토우) 시험 - 피부반응

## 2. 진폐증(pneumoconiosis)

- 먼지가 폐에 침착하여 조직의 변화를 가져옴
- 축적된 먼지의 종류에 따라 석면증, 규폐증, 면폐증 등으로 명명됨
- ① anthracosis(탄분증) ② asbestosis(석면증) ③ silicosis(규폐증), ④ byssinosis(면폐증)

\* 진폐증, 허파먼지증(pneumoconiosis)은 작업장의 먼지 흡입으로 인한 만성폐질환

## 3. 인두는 소화기와 호흡기의 공동 통로이다.

\* 음식물의 통로인 소화로는 구강 → 인두 → 식도 → 위  
공기의 통로인 호흡기로는 비강 → 인두 → 후두로 구성된다.

## 4. 호흡기로

비강 - 인두 - 후두 - 기관 - 기관지 - 폐

## 5. 호흡기

- Stomy(창냄술, 조루술, 개구술): 통로를 열어 주는 수술
- 천식: 기관지의 경련으로 인한 호흡곤란
- Epiglottis(후두뚜껑, 후두개): 음식물이 기도로 들어가는 것 방지
- 호흡곤란(dyspnea): 몸에 산소가 부족하여 이를 보완하기 위한 반작용으로서 숨이 찬 증상이

나타나며 호흡이 힘든 현상

- Shick test: diphtheria 진단을 위한 검사
- 폐렴: pneumonia, pneumonitis
- Vocal cord(성대)는 larynx(후두)에 위치함
- atelectasis(무기폐): 폐는 마치 풍선과 같이 공기를 품고 팽창되어 있어야 하는 장기인데 폐의 일부가 팽창된 상태를 유지하지 못하고, 부피가 줄어 쭈그러든 상태(이를 ‘허탈’이라고 함)를 무기폐라고 한다.
- hyaline membrane disease(히알린막증): 계면활성제는 영아가 첫번째 숨을 내쉬 후 폐포가 납작해지는 것을 막아주는 물질인데 폐의 미성숙으로 인해 표면 활성제의 분비가 부족하여 계면활성제의 부족 때문에 히알린막증이 발생한다.

## VII

## 신경계

척수는 척추 속에 들어있으며, 척수는 중추신경의 이름이고 척추는 뼈 이름이다.

### 1. 뇌신경(12신경)

1신경[후각(냄새)신경], 2신경[시(보기)신경], 3신경(동안신경), 4신경: 활차신경(눈의 근육운동)  
5신경(삼차신경): 안신경, 상악 하악신경, 저작근, 혀의 운동, 6신경(외전신경): 눈의 외전, 7신경(안면신경): 얼굴, 귀, 두개 근육, 8신경(내이신경): 청각과 평형, 9신경(설인신경): 미각, 10신경(미주신경): 소화기계에 관여, 11신경(부신경): 목근육, 12신경(설하신경): 혀의 근육

### 2. 검사

- EEG: electroencephalography - 뇌파검사
- ECG: electrocardiography - 심전도 검사
- EMG: electromyogram - 근전도 검사
- EOG: electro-olfactogram - 전기후각도 검사
- EOG: electroolfactogram - 후각전도 검사

### 3. 뇌

- cerebral palsy(뇌마비)
- cerebral concussion(뇌진탕)

- cerebrovascular accident(뇌졸중)
- cerebral contusion(뇌타박상 - 뇌좌상)

#### 4. 중추신경

뇌(brain)와 척수(spinal cord)로 이루어져 있고, 뇌는 대뇌, 중뇌, 간뇌, 연수, 교(pons), 시상으로 구성된다.

- ※ 말초신경 - 뇌신경 12쌍, 척수신경 31쌍으로 되어 있다.
- ※ CNS (중추신경계) - brain(뇌), spinal cord(척수)
- ※ PNS (말초신경계) - cranial nerve(뇌신경), spinal nerve(척수신경)

#### 5. 신경계

- 아세틸콜린: 뇌에서 신경흥분을 전달하는 물질
- myosin: 근 섬유소
- adenine: 화학구조
- creatine: 근육 속에 존재하며, 요검사에 사용
- 뇌수종: 뇌척수액(CFS)이 뇌실에 고이는 질환
- 척골신경: 손목을 지배하는 신경
- 시냅스(synapse): 신경원과 신경원의 연결 부위
- 편마비(hemiplegia): 신체 한쪽 편(片)의 마비로, 뇌졸중의 후유증으로 잘 나타남
- dementia(치매): 진행성 퇴행성 질환
- 노인성 치매: 노화에 따른 뇌의 위축으로 인한 기억력 장애가 특징
- 뇌진탕: 두부 외상에 의한 일과성 의식소실
- Chorea(무도병)은 주로 사지의 세밀한 불규칙한 불수의 운동이 다양하게 반복되는 것으로 얼굴을 찡그리거나 혀의 움직임을 동반한다. 얼굴, 손, 발, 혀 따위가 뜻대로 되지 않고 저절로 심하게 움직여, 마치 춤을 추는 듯한 모습이 되는 신경병, 소무도병, 헌팅턴무도병, 노인성 무도병 따위가 있는데, 걸리는 연령층과 원인이 다르다.
- Parkinson's Disease(파킨슨 병)
  - 뇌신경 장애 질환이 아님
  - 뇌의 추체외로의 장애로 인해 나타나는 노인성 질환으로 shuffling gate(다리를 질질 끌며 걷는 것)가 특징적인 증상이다.
  - 도파민을 분비하는 뇌의 신경세포가 줄어들어 생기는 병으로 손발이 떨리고 몸이 느려지고 굳어지는 운동증상을 보인다. 부족한 도파민을 밖에서 공급하는 치료를 통하여 진행을 늦출 수 있다.
  - 뇌의 추체외로 운동계 특정부분의 변성으로 신체의 불수의적인 진전 보행장애 등이 특징이다.

- spinal tapping (척수천자) - 뇌척수액을 뽑는 의료행위
- ankylosing spondylitis(강직성 척추염): 척추에 염증이 발생하고 척추의 마디가 굳는 만성적 척추관절질환이다.

## VIII

## 비뇨·생식기계

1. 투석의 종류 : 복막투석(peritoneal dialysis), 혈액투석(hemodialysis)

## 2. 신장(콩팥)의 기능

- 노폐물을 여과하여 체외로 방출
- 따라서 혈액과 세포의 정상 삼투압 유지
- 영양분의 재흡수, 물의 재흡수
  - 노폐물배설 기능, 조혈촉진 기능, 대사조절 기능, 혈압조절, 조혈작용, 수분, 전해질, 염분 조절 기능, 무기질 평형 유지, 내분비 기능

※ 알도스테론(aldosterone)은 호르몬으로 콩팥 위에 있는 부신피질에서 분비되는 스테로이드 호르몬

## 3. 소변의 형성과 배출과정

사구체(glomerulus) → 보우만 주머니(Bowman's capsule) → 신세뇨관(renal tubule) → 신우(renal pelvis) → 요관(ureter)

## 4. 종양

- 태반에 생기는 악성 종양 - 융모암
- 자궁에 생기는 악성 종양 - 자궁암
- 자궁경부에 생기는 악성 종양 - 자궁경부암
- 난소의 양성 종양 - 난소낭종
- 자궁체부에 생기는 양성 종양 - 자궁근종

## 5. 비뇨기계 장기

비뇨기계의 장기는 신장, 신우, 요관, 방광, 요도로 구성된다.

※ 남성 생식기계의 장기는 고환, 부고환, 정관, 정낭, 사정관, 요도, 전립샘으로 구성된다.

## 6. 고환(testis)

- 정자 생산은 고환(testis)에서 이루어지며, 구체적으로 말하면 고환의 정세관
- Seminal vesicle(정낭) - 정자를 저장하고 정액을 생산 함
- 생성된 정자는 부고환 → 정관 → 정낭 → 사정관 → 요도를 거쳐 체외로 배출

## 7. 비뇨·생식기계

- multiple myeloma의 특징적증상: Bence-Jones proteinuria(벤츠존슨 단백뇨)
- hydronephrosis(수신증): 요관의 폐색으로 콩팥에 소변이 정체됨
- CRF(chronic renal failure)치료를 위한 투석의 종류는 hemodialysis(혈액투석)와 peritoneal dialysis(복막투석)이 있음
- gouty arthritis(통풍 관절염): 요산의 과도한 체내축적
- 사구체: 신장내의 소변을 여과하는 곳으로 염증 시 소변형성이 안 된다.
- HPV(사람 유두종 바이러스)에 의하여 발생될 수 있으며, PAP smear로 진단이 가능한 부인과 질환은 Cervical cancer(자궁경부암)
- 난소: 자궁의 좌우에 한 쌍으로 위치하며 여성호르몬을 합성, 난자의 성숙과 배란에 관여한다.
- 자궁관(난관): 수정이 이루어지는 곳
  - ※ 자궁: 착상이 이루어지는 곳
- 자궁외 임신의 호발 부위: 난관 임신(tubal pregnancy)
- placenta(태반): 산모와 태아의 혈액 사이에 물질교환
- 제왕절개(C/S; cesarean section): 복벽과 자궁벽을 절개하여 태아를 분만하는 방법
- 골반 안에 들어 있는 장기는 여성생식기계의 자궁, 난관, 난소, 방광 및 직장이 있다.
  - ※ 신장은 복강의 요추(腰椎) 높이의 척추 양쪽에 위치한다.
- 정상 성인의 방광저장 용량은 500~600 cc로 요의(尿意)를 느낀다.
- 요붕증이란 항이노호르몬(뇌하수체에서 분비)의 저하로 인하여 배뇨의 억제가 되지 않고 소변량과 횡수가 증가하는 질환이다.
- 옥시토신(oxytocin)은 자궁근의 수축을 도와 분만을 촉진하는 호르몬이며, 뇌의 신경뇌하수체에서 분비된다. 자궁의 수축작용을 유발하므로, 출산시에 많이 분비되어 아기가 잘 나올 수 있도록 돕는다. 또한 출산후 유방에 작용하여 젖이 나오도록, 젖샘주위의 근육을 수축하는 역할도 한다.
- prolactin(PRL)은 젖의 생성과 분비를 일으키는 프로락틴은 임신 약 5주 후부터 분비가 시작되며 임신 말에 분비는 최고도에 달한다. 임신 중 프로락틴분비가 현저하게 높음에도 젖분비가 초래되지 않는 것은 이 때 태반에서 다량으로 분비되는 에스트로겐과 프로게스테론이 젖분비를 억제하기 때문이다. 분만 후 에스트로겐과 프로게스테론의 농도가 현저하게 저하되면 젖이 분비된다. 그 외 프로락틴은 남성에 있어서는 황체화 호르몬의 남성호르몬 분비를 자극한다.

- 에피네프린(epinephrine): 내장 신경 자극에 의해서 부신 수질로부터 분비되는 호르몬. 크롬 친화성 과립 내에 축적된다.
- ESWL(Extracorporeal Shock Wave Lithotripsy): 체외충격파쇄석술, 몸 밖 충격파 돌깎술
- Hemodialysis(혈액투석): 만성신부전의 치료를 위한 혈액 내 노폐물을 제거하는 투석
- DI(Diabetes insipidus: 요붕증): ADH(항이노호르몬)의 분비저하로 인하여 이노조절이 안되어 많은 양의 배뇨증상이 나타난다.
- myxedema(점액부종): 갑상샘 기능저하가 성인에서 발생할 때 나타나는 증상이다.
- BPH(benign prostatic hypertrophy: 양성 전립선 비대증): 전립샘이 결정상으로 과형성 비대되고, 요도를 압박하여 배뇨장애가 생기는 질환
- HCG(human chorionic gonadotropin): 착상 된 후부터 분비되며 모체의 혈장과 소변에서 빠르게 상승하여 소변검사를 통하여 임신여부를 확인한다.

## IX

## 내분비계, 특수 감각기관

## 1. 내분비선

호르몬을 분비하는 선(腺)을 말한다.

- 내분비선의 종류: 뇌하수체, 송과선, 갑상선, 부갑상선, 흉선, 부신, 췌장의 랑게르한스섬, 고환, 난소

※ 유선은 유즙을 분비하는 외분비선이다.

## 2. 혀의 주요 기능은 미각을 느끼는 것이다.

- 설근(혀의 뒤쪽) - 쓴맛
- 설체(혀의 중심) - 짠맛
- 설첨(혀의 끝) - 단맛
- 설변연(혀의 가장자리) - 신맛으로 나눌 수 있다.

## 3. 뇌하수체

- 전엽과 후엽으로 구분
- 뇌하수체 전엽: 갑상샘 자극호르몬(TSH), 부신피질 자극호르몬(ACTH; adreno cortico tropic hormone), 난포 자극호르몬(FSH), 황체 형성 호르몬(LH), 멜라닌색소 자극호르몬(MSH), 성장 호르몬, 프로락틴

- 항이뇨호르몬(ADH-vasopressin): 시상하부 신경핵의 신경세포에서 만들어지며, 뇌하수체 후엽에 저장되는 2종의 호르몬 중의 하나. 항이뇨호르몬(antidiuretic hormone, ADH)이라고도 한다. 다른 1종은 옥시토신(oxytocin)이다. 모세혈관과 세동맥을 구성하는 평활근 조직의 수축을 자극하여 혈압을 상승시키는 작용이 있다. 창자근육의 수축을 자극하고, 꿈틀운동을 증강시키며, 자궁에도 영향을 준다. 또한 요세관 원위부의 상피세포에 특수한 작용을 일으켜, 고형물의 흡수와는 관계없이 수분의 재흡수를 항진시켜 소변을 농축시킨다. 바소프레신은 합성에 의해서도 만들어지고, 또한 가축의 하수체 후엽으로부터도 얻어지며, 항이뇨제로서 주사액으로도 사용된다. 고리 모양으로 폴리펩티드결합을 이룬다. 포유류에서 광범위하게 볼 수 있는 것으로 콩팥에서 수분의 재흡수를 촉진하는 물질로 작용한다. 모세혈관을 수축시켜 혈압을 높이는 작용이 있으므로 저혈압 치료에 이용된다.

※ 알도스테론은 부신에서, 테스토스테론은 고환에서 칼시토닌은 갑상샘에서 분비

#### 4. 옥시토신(oxytocin)

자궁수축 기능(분만촉진)을 하며 뇌하수체 후엽에서 분비

※ 알도스테론은 부신, 난포자극호르몬은 뇌하수체 전엽, 에스트로젠은 난소에서 분비

#### 5. 성(性) 호르몬

- 여성호르몬: 에스트로젠, 프로게스테론
- 남성호르몬: 테스토스테론, 안드로겐

※ 티록신(thyroxine) - 갑상샘 호르몬

#### 6. 안과

- 녹내장(glaucoma): 안압 상승을 보이며 시력상실을 가져옴
- 백내장(cataract): 수정체가 혼탁해지는 증상을 보임
- Amblyopia(약시): 기질적 원인 없는 시력의 저하
- phacoemulsification(수정체 유화): 저주파의 초음파 비늘로 백내장을 유화하고 흡인하는 방법
- keratoplasty: 각막이식, 각막성형술
- insertion of intraocular lens: 안구내에 렌즈 삽입
- lense extraction: 렌즈 적출(뽑아 냄)

#### 7. 내분비계, 특수 감각기관

- 내분비기관: 호르몬을 분비하는 기관
- 전립샘: 남성 생식기관

- pancreas: 내분비샘과 외분비샘을 함께 갖고 있음
- 안드로젠: 남성호르몬
- 티록신(thyroxine): 갑상샘 호르몬
- purulent otitis media(화농성 중이염): 세균 감염으로 인하여 가운데 귀(middle ear)에 고름이 형성되는 염증성 질환
- Graves disease(그레이브병): 갑상샘 과잉증의 한 형태
- adrenal virilism(부신 남성화)
- Cushing syndrome(쿠싱 증후군): hypercorticosteroidism(코티코 스테로이드 과잉증)
- Addison disease(애디슨 병 - 양측부신피질 만성 기능부전)
- 인슐린이란 췌장의 랑게르한스섬에서 분비되는 호르몬
- 아드레날린, 노아드레날린은 부신 수질에서 분비하는 호르몬이다.
- 바세도우씨병은 갑상선 증독증이라고도 하며 갑상선 기능 항진으로 인한 안구 돌출, 빈맥, 갑상선 비대 등의 증상을 보이는 질환이다.
- Elliot's operation(엘리엇 수술): 녹내장 치료를 위한 수술
- serous otitis media(장액성 중이염): 맑은 장액을 동반하는 중이염
- suppurative otitis media(화농성 중이염): 농성 분비물을 동반하는 중이염
- Hypochondriasis(건강 염려증): 자신이 어떤 병에 걸렸다는 생각으로 두려워함
- Hodgkin's disease(호지킨병): 처음에는 목 림프절에서 시작하여 림프절에 점진적으로 커지는 무통성 종양이다. 비장비대, 스텐베르그-리드(Sternberg-Read)세포 출혈, 무정형이며 핵이 많은 대형 대식세포의 출현을 보이며 원인은 불명으로 무통성 경부림프절 종대에 의해 발견된다.

## 8. 기타

폐결핵: 원인균은 mycobacterium tuberculosis



## 단원별 문제정리

• 1. 해부·병리학



### 1. 서론, 인체발생

1. 세포의 손상변화 중 세포크기가 증가하여 발생한 세포변화는?

- ① 비대(hypertrophy)    ② 과형성(hyperplasia)    ③ 위축(atrophy)    ④ 화생(metaplasia)

**해설** 비대(hypertrophy): 세포의 수는 그대로이고 크기가 증가하는 것

2. 질병 발생의 환경적(외인성) 요인이 아닌 것은?

- ① 병원미생물    ② 연령    ③ 광선    ④ 영양장애

**해설** 생리학적 요인(질병발생의 내인): 연령, 폭음, 폭식

3. 우리 몸이 끊임없이 스스로를 감시하고, 변화에 따라 원상태로 회복하려고 하는 노력은?

- ① 변동성    ② 적응성    ③ 반응성    ④ 항상성

**해설** 항상성(homeostasis): 항상성이란 인체의 외부 자극에 대하여 스스로 방어하고 적응하며 균형을 유지하려는 성질

4. 세포의 죽음으로 기능이 정지된 상태는?

- ① degeneration    ② necrosis    ③ atrophy    ④ granulation

**해설**

- degeneration(변성): 장애 받은 장기의 세포내 이상 출현
- necrosis(괴사): 세포의 죽음으로 기능이 정지됨
- atrophy(위축): 조직 또는 장기의 용적이 작아짐
- granulation(육아): 새로운 과립을 형성하는 조직

5. 괴사(necrosis)와 세포예정사(apoptosis)의 차이점을 설명한 것으로 옳지 않은 것은?

- ① 괴사는 세포에 집단적으로 손상을 주는데 반하여 세포예정사는 단일세포에 손상을 준다.  
 ② 괴사는 세포막이 파괴되지만 세포예정사는 세포막이 보존되어 있다.  
 ③ 괴사는 염증반응이 없지만 세포예정사는 염증반응이 있다.  
 ④ 전기영동 검사에서 괴사는 DNA 단절현상이 불규칙하게 관찰되지만 세포예정사는 규칙적으로 관찰된다.

**해설** apoptosis 세포예정사는 다량의 세포내 효소가 체외로 방출되지 않으며 염증반응을 일으키는 경우도 없다.

**정답** 1. ① 2. ② 3. ④ 4. ② 5. ③

6. 방사선에 가장 민감한 인체부위 또는 조직에 해당하는 것은?

- ① 근육      ② 갑상선      ③ 신경세포      ④ 성숙한 뼈

**해설** 방사선 민감도 갑상선 > 근육 > 뼈 > 신경세포

7. 종양이 아닌 병변은?

- ① 섬유종(fibroma)      ② 육아종(granuloma)      ③ 선종, 샘종(adenoma)      ④ 유두종(papilloma)

**해설** 육아종 - 육아조직으로 이루어진 염증성 결절

8. 악성종양에 비하여 양성종양의 특성에 해당하는 것은?

- ① 성장이 느리다.      ② 전이가 잘 된다.      ③ 침윤성 성장을 한다.      ④ 체중감소가 따른다.

**해설** 악성종양과 양성종양 비교  
 • 악성종양: 성장이 빠르고 침윤되며 전이, 체중감소  
 • 양성종양: 성장이 느리고 침윤과 전이가 일어나지 않음

| 구분   | 양성종양     | 악성종양      |
|------|----------|-----------|
| 성장속도 | 느리다      | 빠르다       |
| 모양   | 팽창성      | 침윤성       |
| 전이   | 전이되지 않는다 | 전이된다      |
| 분화도  | 높다       | 낮다        |
| 피막   | 피막이 확실하다 | 피막이 불확실하다 |

9. carcinoma와 관련된 것은?

- ① benign      ② encapsulation      ③ slow growth      ④ metastasis

**해설** carcinoma는 암종으로 악성 종양의 특징은 전이(metastasis) 서서히 성장함(slow growth), 피막에 싸여 있음(encapsulation)은 양성(benign) 종양의 특징

10. 양성종양(benign tumor)에 속하는 것은?

- ① osteogenic sarcoma      ② papillary adenocarcinoma  
 ③ myoma      ④ cholangiosarcoma

11. 악성종양으로 옳지 않은 것은?

- ① melanoma(흑색증)      ② hepatoma(간암)  
 ③ nephroblastoma(신아세포종)      ④ chondrofibroma(섬유종)

**해설** • 악성종양(malignant tumor): 상피계(carcinoma), 비상피계육종(sarcoma)  
 • 양성종양(benign tumor): keloid, hemangioma, polyp, 갑성성기능항진증  
 • nephroblastoma(= Wilms tumor): 신모세포종 윌름즈종양

12. 악성종양으로 옳지 않은 것은?

- ① lymphoma(림프종)      ② hepatoma(간암)  
 ③ nephroblastoma(신아세포종)      ④ cholangiofibroma(담관섬유종)

**해설** fibroma는 양성종양

13. 양성종양과 악성종양의 구분기준이 아닌 것은?

- ① 성장속도                      ② 침윤의 유무                      ③ 종양의 크기                      ④ 전이의 유무

해설

| 구분   | 양성종양     | 악성종양 |
|------|----------|------|
| 성장속도 | 느리다      | 빠르다  |
| 모양   | 팽창성      | 침윤성  |
| 전이   | 전이되지 않는다 | 전이된다 |
| 분화도  | 높다       | 낮다   |

14. 악성이며 비상피성 종양에 해당하는 것은?

- ① 섬유종                      ② 수막종                      ③ 골육종                      ④ 유두종

15. 태아의 발생에서 내배엽에서 형성되는 것은?

- ① 신경계통                      ② 근육계통                      ③ 호흡기계통                      ④ 순환기계통

해설

- 내배엽: 소화기, 간, 췌장, 호흡기 형성
- 외배엽: 신경계, 피부의 표피, 부속기관 및 감각기관
- 태아는 ~크기, ~모습을 하고 있다. 태아는 외배엽, 중배엽, 내배엽의 3개 층으로 분열된다.

16. 염증(inflammation)의 5대 증후로 옳지 않은 것은?

- ① 발열(heat)                      ② 기능상실(loss of function)  
 ③ 종창(swelling)                      ④ 농양(Abscess)

해설

염증의 5대 증상  
 발열, 염감(heat) / 발적(erythema, redness) / 동통, 통증(pain) / 종창, 부종(swelling) / 기능상실(loss of function)

17. 인체의 체강에서 복측강이 아닌 것은?

- ① 가슴강                      ② 복강                      ③ 골반강                      ④ 척수강

해설

인체의 체강(體腔)은 복측(腹側) 체강(인체의 전면)과 배측(背側) 체강(인체의 후면)으로 구분된다.  
 • 복측강: 가슴강, 복강, 골반강  
 • 등(배)측강: 척수강

18. 인체내 복강에 있는 장기는?

- ① 심장                      ② 간장                      ③ 폐장                      ④ 자궁

해설

복강 내에 있는 장기 - 간, 신장, 부신, 위장관

19. 세포 수의 증가로 종양이 성장할 때 나타나는 특징은?

- ① necrosis                      ② hyperplasia                      ③ metastasis                      ④ dehydration

해설

hyperplasia - 비대(hypertrophy): 세포수의 성장

20. 상피성 종양이 아닌 것은?

- ① 간세포 암종                      ② 편평상피 유두종                      ③ 혈관종                      ④ 낭포샘종

해설

상피성 종양: 유두종 / 샘종 / 낭샘종 / 편평세포암종 / 이행세포암종 / 샘암종

정답

13. ③ 14. ③ 15. ③ 16. ④ 17. ④ 18. ② 19. ② 20. ③

21. 세포기질의 상실로 인하여 기관의 필수조직이 감소되거나 세포의 크기가 감소되는 것을 위축(atrophy)고 하는데 그 원인이 아닌 것은?

- ① 노령화      ② 혈액 공급의 증가      ③ 신경 지배의 장애      ④ 영양장애

**해설**

- 영양장애(nutritional abnormality)
- 기능의저하(functional disturbance)
- 신경 지배의 장애(neuronal disturbance)
- 내분비선 장애(endocrine disorder)
- 혈액 공급의 감소(허혈성 위축, ischemic-)
- 노령화(aging)



## 2. 골격, 관절계

22. 안와를 구성하는 뼈로 옳지 않은 것은?

- ① 서골(보습뼈)      ② 이마뼈(전두골)      ③ 벌집뼈      ④ 관골

**해설** 보습뼈: Vomer

23. 주관절(elbow joint)에 관여하는 뼈 종류로 옳지 않은 것은?

- ① 위팔뼈(humerus)      ② 종아리뼈(fibular)      ③ 노뼈(radius)      ④ 자뼈(ulna)

**해설** 주관절(팔꿈치뼈)을 이루는 것은 위팔뼈, 노뼈, 자뼈이다.  
※ 종아리뼈(fibular): 다리뼈

24. 인체부위 중 상지부에 해당하는 것은?

- ① thigh      ② knee      ③ wrist      ④ ankle

**해설** thigh: 대퇴(넙다리), knee: 무릎, ankle: 발목, wrist: 손목

25. 무릎관절을 형성하는 뼈와 관계가 없는 것은?

- ① 정강뼈      ② 무릎뼈      ③ 노뼈(요골)      ④ 넙다리뼈

**해설** 노뼈: 손목 관절

26. 골반을 구성하는 뼈가 아닌 것은?

- ① humerus      ② ilium      ③ pubis      ④ ischium

**해설** 골반(pelvis): 엉덩뼈(ilium), 궁둥뼈(ischium), 두덩뼈(pubis), sacrum(엉치뼈), coccyx(꼬리뼈)

27. 다리뼈에 속하지 않는 것은?

- ① 넙다리뼈(femur)      ② 자뼈(ulna)      ③ 정강뼈(tibia)      ④ 무릎(patella)

**정답** 21. ② 22. ① 23. ② 24. ③ 25. ③ 26. ① 27. ②



35. 뼈와 관계 없는 종양은?

- ① Kaposi's sarcoma(카포시 육종)
- ② Ewing's sarcoma(유잉육종 - 골수강)
- ③ myeloma(척수, 골수)
- ④ osteochondroma(골연골종)

**해설** Kaposi's sarcoma(카포시 육종): 원시 혈관형성 조직의 다발성 악성 종양으로 피부와 때때로 림프절이나 내장에 발생한다.

36. lung(폐)과 lung(폐) 사이의 공간은?

- ① diaphragm(가로막 - 횡격막)
- ② mediastinum(세로칸 - 종격동)
- ③ pleura(가슴막 - 흉막)
- ④ bronchus(기관지)

**해설** mediastinum(세로칸-종격동): 폐와 폐 사이의 공간

37. 상지골에 해당하는 뼈가 아닌 것은?

- ① 요골
- ② 척골
- ③ 경골
- ④ 상완골

**해설**  
 • 상지골: 상완골, 요골, 척골  
 • 하지골: 대퇴골, 경골, 비골

38. 골격의 기능으로 옳지 않은 것은?

- ① 호르몬 생산
- ② 조혈작용
- ③ 지지기능
- ④ 무기질의 저장

**해설** 뼈의 기능 : 지지, 보호, 조혈, 무기질 저장

39. 부비동의 종류가 아닌 것은?

- ① 상악동
- ② 사골동
- ③ 접형골동
- ④ 유양동

**해설** 전두동, 상악동, 사골동, 접형골동

40. 척추가 비정상적으로 옆으로 굽은 상태는?

- ① kyphosis
- ② spondylolysis
- ③ exostosis
- ④ scoliosis

**해설**  
 • scoliosis(척추측만증): 척추가 옆으로 굽음  
 • kyphosis(척추후만증): 척추가 뒤로 휘어짐

41. 추간판탈출증에 대한 설명으로 옳지 않은 것은?

- ① HIVD라고 한다.
- ② 호발부위는 요추 1번과 2번 사이이다.
- ③ 추간판 수핵이 척추관으로 이탈되기도 한다.
- ④ 통증이 다리에 나타나기도 한다.

**해설** HIVD(추간판 탈출증)의 호발 부위는 요추 3-4번

42. 하지연결대인 볼기뼈-관골(hip bone)의 구성요소가 아닌 것은?

- ① ilium(장골)
- ② pubis(치골)
- ③ ischium(좌골)
- ④ tibia(경골)

**해설** hip bone-ilium, ischium, pubis



49. 인체 중에서 불수의근이며 횡문근인 것은?

- ① 골격근                      ② 심장근                      ③ 내장근                      ④ 대흉근

**해설** · 골격근: 수의근, 횡문근  
· 내장근: 불수의근, 평활근  
· 심장근: 불수의근, 횡문근

50. 피부계통에서 진피(dermis)에 해당하는 층은?

- ① 투명층(stratum lucidum)                      ② 과립층(stratum granulosum)  
③ 유두층(papillary layer)                      ④ 각질층(stratum corneum)

**해설** 피부는 표피층과 진피층으로 구분  
· 표피층 - 기저층, 유극층, 과립층, 투명층, 각질층  
· 진피층 - 유두층, 망상층

51. 피부의 층을 바르게 나열한 것은?

- ① 표피-진피-근육조직                      ② 표피-진피-피하조직  
③ 피하조직-근육조직-진피                      ④ 피하조직-진피-근육조직

**해설** 피부의 층은 바깥층부터 표피-진피-피하조직 순서임

52. 지방조직은 어느 조직에 해당되는가?

- ① 상피조직                      ② 결합조직                      ③ 근육조직                      ④ 신경조직

**해설** 결합조직은 인체에 가장 널리 분포되어 결합, 지지, 보호, 공간 차지, 지방저장, 혈액세포생성의 기능이 있음

53. 상피조직과 해당기관이 옳게 연결된 것은?

- ① 거지중층섬모원주상피 - 기관                      ② 중층편평상피 - 소화기 점막 상피  
③ 이행상피 - 폐포상피                      ④ 단층원주상피 - 피부

**해설** · 소화기 점막 상피-단층원주상피  
· 폐포상피-단층편평상피  
· 피부-중층편평상피

54. 오랫동안 같은 자세로 누워있음으로 인하여 피부의 압박부위에 발생하는 상태는?

- ① decubitus ulcer(욕창)                      ② petechia(점상출혈)  
③ psoriasis(건선)                      ④ scabies(개선)

**해설** decubitus ulcer(욕창궤양)의 원인은 장시간의 피부 압박

55. 장시간 한 자세로 누워있을 때 압박부위에 생기는 궤양은?

- ① impetigo(농가진)                      ② scleroderma(피부경화증)  
③ decubitus ulcer(욕창)                      ④ psoriasis(건선)

**해설** decubitus ulcer(욕창): 장시간 한 자세로 누워있을 때 압박부위에 발생



63. 요산의 과도한 체내 축적으로 인한 관절의 염증은?

- ① gouty arthritis(통풍성 관절염)                      ② arthrochalasis(관절이완)
- ③ arthrocele(관절낭종)                                      ④ osteochondroma(뼈연골종)

**해설** 통풍성 관절염(gouty arthritis)의 원인은 퓨린대사 장애로 인한 요산의 관절내 축적

64. 골수에서 합성되는 것으로 옳은 것은?

|       |       |        |        |
|-------|-------|--------|--------|
| 가. 골막 | 나. 연골 | 다. 림프구 | 라. 혈소판 |
|-------|-------|--------|--------|

- ① 가, 나                      ② 나, 다                      ③ 다, 라                      ④ 가, 나, 다

**해설** 골수의 주요 기능은 조혈기능

65. 인체의 근육은 체중의 몇% 인가?

- ① 10~20%                      ② 20~30%                      ③ 30~40%                      ④ 40~50%

**해설**

- 근육: 40~50%
- 골격: 15%
- 혈액: 8%

66. 화상의 깊이에 따른 분류 중 진피까지 손상되고 수포가 형성된 정도는?

- ① 1도 화상                      ② 2도 화상                      ③ 3도 화상                      ④ 4도 화상

**해설**

- 1도 화상: 홍반과 발적
- 2도 화상: 수포형성, 진피층 파괴
- 3도 화상: 신경손상, 조직괴사



## 4. 순환기계

67. 혈액의 기능과 관계 없는 것은?

- ① 호흡기능                      ② 신경자극                      ③ 면역기능                      ④ 체온조절

**해설**

- 호흡기능: 산소와 이산화탄소의 운반을 도움
- 면역기능: 항원 항체의 면역반응
- 체온조절: 온몸의 각 부위에 체온을 균등하게 분포
- 항상성 유지: 호르몬 운반, 삼투압 산-염기 평형 조절

68. 맥박 측정에 주로 이용되는 혈관은?

- ① 척골동맥                      ② 요골동맥                      ③ 요측피정맥                      ④ 척측피정맥

**해설** 맥박: 심장의 혈액 박출 시 혈관에서 느끼는 움직임으로 손목의 요골동맥에서 측정

## 69. 혈압을 측정하는 혈관은?

- ① 상완동맥      ② 요골동맥      ③ 척골동맥      ④ 비골동맥

**해설** 혈압: 왼쪽 팔의 위쪽에서 측정, 즉 상완동맥의 압력을 측정

## 70. 심장에서부터 폐로 혈액을 옮겨주는 혈관은?

- ① 폐정맥      ② 심장(관상)동맥      ③ 폐동맥      ④ 대동맥

**해설** · 동맥: 심장에서 나가는 혈액이 흐르는 혈관  
· 폐동맥: 폐동맥은 우심실에서 폐로 나가는 혈액이 지나는 혈관

## 71. 심장근육에 영양과 산소를 공급하는 혈관은?

- ① 대동맥      ② 심장동맥      ③ 상대정맥      ④ 폐동맥

**해설** 심장동맥(coronary artery): 심장근육에 분포하여 산소, 영양, 혈액을 공급하는 혈관  
※ 심장동맥 질환으로는 협심증과 심근경색증이 있다.

## 72. 우리 몸에서 가장 산소가 많은 혈액이 흐르는 혈관은?

- ① 폐정맥      ② 대정맥      ③ 폐동맥      ④ 대동맥

**해설** 동맥은 깨끗한 피 즉 심장에서 나오는 산소가 있는 피가 다니는 길이며, 정맥은 반대로 구석 구석있는 노폐물 등을 싣고 나오는 혈액의 길이다. 산소의 양은 동맥혈 > 정맥혈 순이며, 폐에서 산소를 받고 흐르는 폐정맥이 가장 높다. 폐정맥에서 심장, 그리고 대동맥, 온몸의 모세혈관, 폐동맥 순으로 산소가 점점 줄어든다.

## 73. 혈액응고물이나 종양세포가 작은 혈관을 막아 영양이나 산소의 공급이 차단되는 현상은?

- ① 혈전증      ② 색전증(경색)      ③ 뇌졸중      ④ 심근색

**해설** 혈관이 막힌 상태: 색전증(塞栓症)

## 74. 삼첨판(tricuspid valve)이 위치하는 곳은?

- ① 우심방과 우심실 사이      ② 좌심방과 좌심실 사이  
③ 좌심방과 우심방 사이      ④ 우심실과 좌심실 사이

**해설** · Mitral valve(승모판) = bicuspid valve(이첨판): 좌심방 좌심실 사이  
· Tricuspid valve(삼첨판): 우심방과 우심실 사이

## 75. 승모판 역류(Mitral regurgitation)란?

- ① 왼심방과 오른심실 사이의 판막이 닫히지 않는 상태  
② 오른심방과 왼심실 사이의 판막이 협착된 상태  
③ 오른심방과 오른심실 사이의 판막이 협착된 상태  
④ 왼심방과 왼심실 사이의 판막이 닫히지 않는 상태

**해설** · 승모판(mitral valve): 왼심방과 왼심실 사이의 판막  
· 승모판 역류: 승모판이 닫히지 않아 혈액의 역류가 일어남

76. 이산화탄소가 가장 많은 혈액을 운반하는 혈관은?

- ① 폐동맥                      ② 상대동맥                      ③ 폐정맥                      ④ 상대정맥

77. 뇌의 타박에 의한 일시적인 뇌의 마비는?

- ① cerebral embolism(뇌색전증)                      ② cerebral thrombosis(뇌혈전증)  
③ cerebral contusion(뇌타박상)                      ④ cerebral concussion(뇌진탕)

**해설** cerebral concussion(뇌진탕): 뇌의 타박에 의한 일시적인 뇌의 마비

78. 뇌혈관의 경색으로 순환장애를 일으켜 급성마비, 의식장애가 나타나는 것은?

- ① 뇌졸중                      ② 뇌출혈                      ③ 뇌진탕                      ④ 뇌마비

**해설** · 뇌졸중(CVA: Cerebrovascular Accident): 뇌혈관의 경색(혈전, 색전)이나 뇌출혈, 고혈압성 뇌증, 일과성 뇌허혈 발작 등으로 인하여 뇌조직이 괴사되는 상태  
· 경색: 혈액이 막혀서 산소의 공급이 안되므로 세포가 죽는 상태

79. 뇌실에 뇌척수액이 증가하여 머리가 커 보이는 것은?

- ① hydrocephalus(수두증)                      ② cerebrosis(대뇌증)  
③ meningocele(수막류)                      ④ hydrocele(음낭수종)

**해설** hydrocephalus 수두증: CSF의 저류

80. 뇌의 작은 혈관에서 발생한 일과성허혈성 발작인 mini-stroke는?

- ① TIA(Transient ischemic attack)  
② MS(Multiple Sclerosis)  
③ HNP(Herniation(Herniated) of Nucleus Pulposus)  
④ ALS(amyotrophic lateral sclerosis)

**해설** TIA(Transient ischemic attack) 일과성 허혈성 발작: 뇌의 국소부위에 혈액공급 장애로 인한 일시적 빈혈 상태

81. 태아 때 형성되어 이용되다가 출생 시 없어지는 것은?

- ① 동맥관(ductus arteriosus)                      ② 관상동맥(coronary artery)  
③ 폐정맥(pulmonary vein)                      ④ 대동맥궁(arch of aorta)

**해설** 동맥관과 난원공은 태아의 출생 후 폐쇄됨

82. 선천성 심장병인 동맥관 개존증(Patent Ductus Arteriosis: PDA)은?

- ① 심실과 심방의 중격 결손  
② 흉강 내의 심장 위치가 선천적으로 잘못된 것  
③ foramen ovale의 영구적인 개존  
④ 출생 후 6개월이 지나도 폐동맥과 대동맥 사이가 폐쇄되지 않은 상태

**해설** PDA(동맥관 개존증: 動脈管開存症)은 출생전 폐동맥과 대동맥을 연결하는 동맥관이 출생 후에도 열려있는 선천성 기형 질환





96. 심장기능이 저하되어 충분한 양의 혈액을 뿜어내지 못하는 상태는?

- ① myocardial infarction(심근경색증)                      ② hemopericardium(혈심낭)  
 ③ congestive heart failure(울혈성심기능상실)      ④ angina pectoris(협심증, 가슴조임증)

**해설** 울혈성 심부전, 울혈성심장기능상실(congestive heart failure)이란 심장내에 혈액이 고여 뿜어 나가지 못하는 상태임

97. 대동맥판의 불완전 폐쇄로 인해 혈액이 원심실로 역류하는 질환은?

- ① aortic stenosis(대동맥판 협착증)                      ② coarctation of aorta(대동맥 축착증)  
 ③ tricuspid atresia(대동맥판 폐쇄증)                      ④ aortic regurgitation(대동맥판 역류)

**해설** aortic regurgitation(대동맥 역류): 대동맥 판막의 기능장애로 인하여 혈액이 심장으로 역류하는 질환

98. 다리에 발생하는 정맥의 비정상적인 확장과 꼬임은?

- ① phlebitis                      ② hemochromatosis      ③ claudication                      ④ varicose vein

**해설** varicose vein(정맥류성 정맥): 정맥이 확장되어 혈류의 흐름이 느려짐

99. 주로 다리에서 발생하며 깊은 정맥에 혈전이 발생하는 질환은?

- ① deep vein thrombosis(심부정맥혈전증)                      ② peripheral vascular disease(말초혈관병)  
 ③ Raynaud disease(레이노증후군)                      ④ Behcet disease(베체트병)

**해설** 정맥혈은 주로 다리의 근육이 움직이면 근육이 짜 주는 힘에 의하여 순환이 이루어진다. 이 정맥 중 근육에 싸여있는 심정맥을 심부정맥이라고하는데 이 혈관안에 혈액이 응고된 덩어리를 형성하는 것이 혈전증이다.

100. 신체 국소부위의 동맥성 모세혈관 및 소혈관에 혈액이 다량 유입되어 혈액량이 증가된 상태는?

- ① 충혈(hyperemia)      ② 울혈(congestion)      ③ 허혈(ischemia)      ④ 조혈(hematopoiesis)

**해설** ▶ 울혈(congestion): 정맥으로부터 정맥혈의 배출이 장애를 받아 조직 내에 혈액이 증가되어 정체되는 것. 울혈로 인해 혈중의 산소가 제거된 헤모글로빈이 증가하게 되므로 침범된 장기에 푸른 색조가 강해지는데 이를 청색증(cyanosis)이라 함

▶ 허혈(ischemia)

- 몸에 부분적으로 빈혈이 생기는 것
- 혈관의 내강이 좁아지거나 막혀서 신체의 국소로 유입되는 동맥성 혈액공급이 감소하거나 단절된 상태
- 동맥으로부터 유입되는 혈액량의 감소로 그 부위의 순환 혈액량이 감소된 상태

▶ 조혈(hematopoiesis): 조혈간세포가 증식하고 분화하여 성숙혈구를 생산하는 과정

101. 혈액세포에 해당하지 않는 것은?

- ① 혈소판(platelet)      ② 백혈구(leukocyte)      ③ 적혈구(erythrocyte)      ④ 혈장(plasma)

**해설** 혈액세포(혈구): 적혈구, 백혈구, 혈소판이다.

102. 골수 내 적혈구의 생성이 감소되어 나타나는 빈혈은?

- ① pernicious anemia(악성 빈혈)                      ② hemolytic anemia(용혈성 빈혈)  
 ③ aplastic anemia(재생불량성 빈혈)                      ④ sickle cell anemia(겸상 혈구성 빈혈)

**해설** aplastic anemia(재생불량성빈혈): 골수 내 적혈구의 생성이 감소로 인한 빈혈

**정답** 96. ③ 97. ④ 98. ④ 99. ① 100. ① 101. ④ 102. ③

103. 백혈구 중 염증의 초기에 나타나며 탐식능이 있고 핵이 말발굽모양을 하고 있으며 세포질에 과립이 있는 것은?

- ① 호중성백혈구(neutrophil)                      ② 호염기성백혈구(basophil)  
 ③ 호산성백혈구(eosinophil)                    ④ 단핵구, 대식세포(macrophage)

**해설**

- 백혈구 중 과립백혈구의 종류와 기능
- 호중성백혈구(neutrophil) - 아메바운동으로 세균탐식작용
- 호산성백혈구(eosinophil) - 알레르기 질환에 대해 히스타민 방출
- 호염기성백혈구(basophil) - 염증부위 치유 촉진, 혈액응고 방지

104. 골수에서 혈액세포가 생성되지 않아 발생한 빈혈은?

- ① aplastic anemia(재생불량성 빈혈)                      ② pernicious anemia(악성 빈혈)  
 ③ iron deficiency anemia(철 결핍성 빈혈)                    ④ hemolytic anemia(용혈성 빈혈)

105. 혈액응고인자에 속하지 않는 것은?

- ① Heparin                      ② Calcium                      ③ Prothrombin                      ④ Fibrinogen

**해설**

heparin은 prothrombin을 활성화시켜 thrombin으로 전환을 방해하여 항응고작용

106. 혈액 세포중 O<sub>2</sub> 운반을 담당하는 것은?

- ① 적혈구                      ② 혈소판                      ③ 백혈구                      ④ 림프구

**해설**

적혈구는 산소를 운반함

107. Pernicious anemia에 대한 설명으로 옳은 것은?

- ① 지중해 지역에서 호발한다.                      ② 적혈구의 파괴에 의해 발병한다.  
 ③ 철분 부족으로 인하여 나타난다.                    ④ Vit. B<sub>12</sub> 흡수 장애가 원인이다.

**해설**

Pernicious anemia(악성 빈혈): 위의 내인자 부족으로 Vit. B<sub>12</sub>의 흡수장애가 나타나 적혈구 생산이 어려움

108. 골수장애가 원인인 재생 불량성 빈혈은?

- ① aplastic anemia                      ② pernicious anemia                      ③ hemolytic anemia                      ④ sickle cell anemia

**해설**

aplastic anemia(재생불량성빈혈)

▷약물이나 방사선조사, 그리고 바이러스 감염인 경우에 골수 내의 적혈구 생성이 감소되어 나타나는 빈혈로 대개의 환자는 출혈과 감염에 의해 수개월 내에 사망하게 됨

109. 철분 부족이 원인인 철 결핍성 빈혈은?

- ① pernicious anemia(악성 빈혈)                      ② iron deficiency anemia(철 결핍성 빈혈)  
 ③ sickle-cell anemia(겸상세포빈혈)                    ④ hemolytic anemia(용혈성 빈혈)

**해설**

iron deficiency anemia(철 결핍성 빈혈): 철분 부족으로 Hb이 Fe와 결합하지 못해 나타남

**정답**

103. ① 104. ① 105. ① 106. ① 107. ④ 108. ① 109. ②



## 5. 소화기계

### 110. 식도와 연결되는 부분은?

- ① 유문                      ② 간문                      ③ 비문                      ④ 분문

**해설** 식도: 소화기의 음식물 이동 통로로 구강의 인두에서 위를 연결하는 25 cm 길이의 관으로 위로는 인두, 아래로는 위의 들문(cardiac)에 연결됨  
 ※ 위와 샘창자(십이지장)가 연결되는 부분: 날문(pylorus)

### 111. 식도정맥류에 대한 설명으로 옳은 것은?

- ① 위액이 역류하여 발생한다.                      ② 문맥압 상승에 의한 측부순환이 원인이다.  
 ③ 식도열공헤르니아 환자에게서 많이 발생한다.                      ④ 음주가 주요 원인이다.

**해설** 식도정맥류는 간경화 등 가 질환이 심각해져 간문맥계의 장애로 측부순환이 이루어 지면서 식도의 적맥이 이완, 확장되는 것이다. 식도 정맥류가 심하여 정맥류 출혈을 유발할 수 있다.

### 112. 위산의 과다분비로 소화관의 손상이 발생하는 질환은?

- ① hemorrhagic gastritis(출혈성 위염)                      ② obstruction of duodenum(샘창자 막힘)  
 ③ fistula of stomach(위 샷길)                      ④ peptic ulcer(소화성궤양)

**해설** peptic ulcer(소화성 궤양) - 위산 펩신에 의해 위장, 유문부, 십이지장, 식도 등의 점막벽 침식으로 궤양을 형성하는 질환으로 위액의 산도가 높아져 위나 십이지장의 상피세포가 자가 소화되어 부식되는 상태

### 113. 소화관 중에서 위(stomach)에 가장 가까운 부분은?

- ① 공장                      ② 십이지장                      ③ 맹장                      ④ 돌창자

**해설** 소화로는 구강 - 인두 - 식도 - 위 - 십이지장 - 공장 - 회장 - 맹장 - 결장 - 직장 - 항문 순이다.

### 114. 소장(小腸)의 용모에서 하는 주된 기능은?

- ① 수분흡수 기능                      ② 소화액 분비                      ③ 연동운동 촉진                      ④ 영양물질 흡수

**해설** 용모: 영양물질을 흡수

### 115. 작은창자와 큰창자를 나열에서 음식물의 통과순서로 옳은 것은?

- ① 십이지장 - 회장 - 공장 - 맹장 - 결장 - 직장  
 ② 십이지장 - 공장 - 회장 - 결장 - 맹장 - 직장  
 ③ 십이지장 - 회장 - 공장 - 결장 - 맹장 - 직장  
 ④ 십이지장 - 공장 - 회장 - 맹장 - 결장 - 직장

**해설** 십이지장 - 공장 - 회장 - 맹장 - 결장 - 직장

116. 소화기의 면역기능을 담당하는 파이어 소절(peyer's patch)이 있는 장기는?

- ① 십이지장(duodenum) ② 공장(jejunum) ③ 회장(ileum) ④ 결장(colon)

**해설** 파이어 소절은 집합 림프소절로 소장, 특히 회장에 분포함

117. Small intestine에 속하지 않는 것은?

- ① Ileum ② Jejunum ③ Duodenum ④ Appendix

**해설** small intestine(소장): duodenum 십이지장, jejunum 공장, ileum 회장

118. Hemorrhoids(치핵)와 가장 관계가 깊은 것은?

- ① hyperemia(충혈) ② thrombosis(혈전증)  
③ varicose vein(정맥류) ④ aneurysm(동맥류)

**해설** hemorrhoids(치핵)은 항문의 varicose vein(정맥류) 현상

119. 직장 끝 항문 주위 조직에 생기는 팽창되고 꼬인 정맥류는?

- ① anal fistula(항문 누공) ② colonic polyposis(결장 폴립증)  
③ diverticulosis(게실증) ④ hemorrhoid(치핵)

**해설** hemorrhoid(치핵): 항문 주위조직의 정맥류. 직장 및 항문 내의 혈관의 정맥이완상태

120. 소화효소와 호르몬을 생산하여 내분비샘 및 외분비샘인 장기는?

- ① 간 ② 췌장 ③ 지라 ④ 위

**해설** 췌장: 소화효소를 분비(외분비샘), 인슐린 호르몬 분비(내분비샘)

121. 간의 기능에 대한 설명으로 옳지 않은 것은?

- ① 해독작용 ② 노쇠 적혈구 파괴 ③ 담즙생산 ④ 단백질합성기능

**해설** 간의 기능: 해독작용, 담즙(소화액)생성, 영양소 저장, 단백질합성기능, (당, 단백질, 지질)대사, 혈액량 조절  
· 지라(spleen): 적혈구 파괴기능, 혈액생성, 임파구저장, 혈액내 면역체 생성  
· 쓸개(gall bladder): 간에서 만들어진 쓸개즙을 저장

122. 간의 기능을 올바르게 설명한 것은?

- |         |                |
|---------|----------------|
| 가. 담즙분비 | 나. 당의 글리코겐 전환  |
| 다. 해독기능 | 라. 혈액의 저장 및 여과 |

- ① 가 + 나 ② 가 + 나 + 다 ③ 가 + 다 ④ 가 + 나 + 다 + 라

**해설** 간의 기능  
· 포도당을 글리코겐으로 저장, 분해  
· 단백질대사  
· 지방대사  
· 담즙생산  
· 혈액량 조절(적혈구 파괴)  
· 방어해독작용

123. 간세포가 퇴행되어 굳어진 만성 간질환은?

- ① hepatolysis(간세포 파괴)                      ② chronic hepatitis(만성 간염)  
 ③ cirrhosis(간경화증)                              ④ biliary atresia(담도폐쇄증)

**해설** 간경화증(liver cirrhosis): 간세포가 퇴행되어 굳어진 만성질환

124. 간경변증(liver cirrhosis)증상은?

- |                            |                  |
|----------------------------|------------------|
| 가. esophageal varix(식도정맥류) | 나. ascites(복수)   |
| 다. jaundice(황달)            | 라. hematuria(혈뇨) |

- ① 가, 다                      ② 나, 라                      ③ 라                      ④ 가, 나, 다

**해설** liver cirrhosis - esophageal varix(식도정맥류), ascites(복수), jaundice(황달)

125. 담즙이 생산되는 곳은?

- ① 간                              ② 담낭                              ③ 췌장                              ④ 십이지장

**해설** 간 - 담즙 생산

126. 인슐린(insulin)을 분비하여 당이 저장되도록 하는 장기는?

- ① 콩팥(kidney)                      ② 간(liver)                              ③ 췌장(pancreas)                      ④ 지라(spleen)

**해설** 췌장: 인슐린을 분비

127. 담석(gallstone)과 관련된 것은?

- ① appendectomy                      ② cholecystectomy                      ③ hemorrhoidectomy                      ④ pancreatectomy

**해설** 담석증(gallstone): 담석으로 담석의 제거는 담낭절제술(cholecystectomy)을 실시 \* 담낭(膽囊)

128. 마일즈 수술(Mile's operation)을 실시하는 경우는?

- ① pancreatic ca.                              ② rectal ca.  
 ③ duodenal ca.                                      ④ congenital megacolon

**해설** 마일즈 수술: 구불결장하부암 및 직장암의 복회음식 수술로서 영구적 결장조루를 만들

129. 간 실질조직세포의 소실, 섬유결체조직의 증식으로 점진적으로 간이 위축되는 질환은?

- ① 만성간염(chronic hepatitis)                      ② 간세포암(hepatocellular carcinoma)  
 ③ 간위축(hepatic atrophy)                              ④ 간경변(liver cirrhosis)

**해설** 간경변(liver cirrhosis) - 간 실질조직세포의 소실, 섬유결체조직의 증식으로 간이 단단해 지고 위축됨

130. 혈액속에 빌리루빈 수치가 높아 피부와 일부 조직이 황색으로 변하는 것은?

- ① ascites(복수)                      ② eructation(트림)                      ③ steatorrhea(지방변)                      ④ jaundice(황달)

**해설** jaundice(황달)은 빌리루빈 수치의 상승으로 인하여 피부색의 황색으로 보이는 현상임

131. 간(Liver)의 3대 기능이라 할 수 없는 것은?

- ① 영양소 저장      ② 독성 제거      ③ 소화액 분비      ④ 호르몬 생산

**해설** 간의 기능 - 해독작용, 당, 단백질, 지질 대사, 담즙(소화액) 생산, 혈액량 조절, 호르몬 생산은 없음

132. 소화기계통의 병리 증상으로 옳지 않은 것은?

- ① anorexia - 연하곤란      ② constipation - 변비  
③ steatorrhea - 지방변증      ④ eructation - 트림

**해설** anorexia - 식욕부진

133. 소화와 관련된 부속샘은?

|                    |                   |
|--------------------|-------------------|
| 가. gallbladder     | 나. salivary gland |
| 다. sebaceous gland | 라. pancreas       |

- ① 가, 나      ② 나, 다      ③ 가, 다      ④ 나, 라

**해설** • 침샘 - 프티알린, 췌장 - 아밀라아제, 리파아제, 트립신  
• 담낭은 담즙의 저장

134. 인슐린 부족 또는 인슐린 저항성으로 혈당치가 상승하는 질환은?

- ① hyperinsulinism      ② cretinism      ③ diabetes mellitus      ④ Addison disease

**해설** • diabetes mellitus(당뇨병) 인슐린의 저하로 인함  
• hyperinsulinism: 인슐린 과다

135. 복강내에 비정상적으로 용액이 축적되는 것은?

- ① Diarrhea(설사)      ② Eructation(트림)      ③ Ascites(복수)      ④ Borborygmus(복명)

**해설** Ascites(복수): 복강내에 비정상적인 체액의 축적

136. 장기의 일부가 원래 있어야 할 장소에서 벗어난 상태는?

- ① Megacolon(거대결장)      ② Hernia(헤르니아)  
③ Intussusception(장겹침증)      ④ Achalasia(이완불능증)

**해설** Hernia(헤르니아): 원래 위치에서 이탈(prolapse)된 상태

137. 위장의 세포 중 주로 위의 기저부에 위치하고 위산을 생산하며 세포질이 호산성이고 다른 위세포보다 비교적 큰 세포는?

- ① 주세포(chief cell)      ② 벽세포(parietal cell)  
③ 점액목세포(mucous neck cell)      ④ 신경내분비세포(neuroendcrine cell)

**해설** 벽세포(parietal cell): 선세포 중 가장 크며 염산과 위내인자를 분비함



## 6. 호흡기계

138. 기관을 절개하고 tube를 꽂아 외부로 통로를 열어주는 시술은?

- ① tracheostomy      ② tracheoplasty      ③ trachelectomy      ④ tracheoscopy

**해설** stomy(창냄술, 조루술, 개구술): 통로를 열어 주는 수술

139. 기관지의 내강이 좁아지고, 점막이 부으면서 경련·호흡 곤란을 보이는 것은?

- ① 폐경색      ② 진폐증      ③ 폐기종      ④ 천식

**해설** 천식: 기관지의 경련으로 인한 호흡곤란

140. 앉아있는 자세에서 완화가 되는 호흡곤란의 종류는?

- ① 빈 호흡  
② 기좌 호흡  
③ 쿠스마울 호흡(Kussmaul respiration)  
④ 체인-스토크스 호흡(cheyne - stokes respiration)

**해설** 기좌호흡(orthopnea): 앉아있는 자세에서만 편안하게 호흡할 수 있을 정도의 호흡곤란의 종류

141. 후두 입구의 연골로서 음식물이 기도로 들어가는 것을 막는 기관은?

- ① epiglottis(후두개 - 후두뚜껑)      ② uvula(여성음부 - 음문)  
③ adenoid(아데노이드 - 선양조직)      ④ thyroid cartilage(갑상연골 - 이담의 사과)

**해설** epiglottis(후두뚜껑, 후두개) - 음식물이 기도로 들어가는 것 방지

142. Vocal cord가 있는 곳은?

- ① Pharynx      ② Larynx      ③ Trachea      ④ Bronchus

**해설** Vocal cord(성대)는 Larynx(후두)에 위치함

143. 심한 운동을 하고 나면 호흡이 촉진되는 이유는?

- ① 질소가 필요하기 때문이다.      ② 산소가 필요하기 때문이다.  
③ 탄산가스가 필요하기 때문이다.      ④ 일산화탄소를 배출하기 위해서이다.

**해설** 호흡곤란(dyspnea): 몸에 산소가 부족하여 이를 보완하기 위한 반작용으로서 숨이 찬 증상이 나타나며 호흡이 힘든 현상

144. 결핵(tuberculosis) 검사와 관계 없는 것은?

- ① PPD test      ② sputum culture      ③ schick test      ④ mantoux test

**해설**

- Shick test: diphtheria 진단을 위한 검사
- PPD(purified protein derivative of tuberculin) 정제 튜버쿨린 단백질
- sputum culture: 객담배양 검사
- mantoux test: 망투(망투우) 시험: 피부반응

145. 폐의 염증은?

- ① bronchitis(기관지염)    ② laryngitis(후두염)    ③ pleurisy(늑막염)    ④ pneumonia(폐렴)

**해설**

폐렴: pneumonia, pneumonitis

146. 진폐증에 속하지 않는 것은?

- ① anthracosis(탄분증)      ② exostosis(뼈연골증, 외골증)  
③ asbestosis(석면증)      ④ silicosis(규폐증)

**해설**

exostosis(뼈연골증, 외골증)

147. 흡입된 먼지가 폐에 침착하여 폐조직의 변화를 초래하며 석면증 또는 규폐증으로도 불리는 질환은?

- ① 천식(arthma)      ② 진폐증(pneumoconiosis)  
③ 폐결핵(pulmonary tuberculosis)    ④ 늑막염(pleurisy)

**해설**

- 진폐증(pneumoconiosis): 먼지가 폐에 침착하여 조직의 변화를 가져옴
- 축적된 먼지의 종류에 따라 석면증, 규폐증, 면폐증 등으로 명명됨

148. 공기를 최대한 흡입한 후 최대한 내뿜을 때의 공기의 양은?

- ① 폐활량      ② 잔기용적      ③ 일호흡용적      ④ 총폐용량

**해설**

폐활량: 공기를 최대한 흡입한 후 최대한 내뿜을 때의 공기의 양

149. 폐포에 공기량이 증가되어 폐가 부풀어진 상태의 폐기종(폐공기증)을 뜻하는 것은?

- ① Pleurisy(흉막염, 늑막염)      ② Pneumothorax(기흉, 공기기슴증)  
③ Atelectasis(무기폐)      ④ Emphysema(폐기종)

**해설**

Emphysema(폐기종): 폐포에 공기 증가로 파열이 일어나 폐가 부풀어짐

150. 가슴 공간(흉강)과 배 공간(복강)을 구분하는 구조는?

- ① 복막      ② 흉막      ③ 횡격막      ④ 심막

**해설**

횡격막: 흉부와 복부를 경계짓는 근육성 막

151. 허파의 함기량이 부분적으로 감소하고 불완전한 팽창을 보이는 병적 상태는?

- ① emphysema(폐기종)                      ② pneumonia(폐렴)  
 ③ sarcoidosis(사르코이드증)              ④ atelectasis(무기폐)

**해설** 폐는 마치 풍선과 같이 공기를 품고 팽창되어 있어야 하는 장기인데 폐의 일부가 팽창된 상태를 유지하지 못하고, 부피가 줄어 쭈그러든 상태(이를 '허탈'이라고 함)를 무기폐라고 한다.

152. 신생아 호흡곤란 증후군이라고도 하며 미숙아에서 흔히 생기는 급성 폐질환은?

- ① Down syndrome(다운증후군)  
 ② hyaline membrane disease(히알린막증)  
 ③ meconium aspiration syndrome(태변흡인증후군)  
 ④ spina bifida(척추갈림증; 이분척추)

**해설** 계면활성제는 영아가 첫번째 숨을 내쉬 후 폐포가 납작해지는 것을 막아주는 물질인데 폐의 미성숙으로 인해 표면 활성제의 분비가 부족하여 계면활성제의 부족 때문에 히알린막증이 발생한다.



## 7. 신경계

153. 신경계에 대한 설명으로 옳지 않은 것은?

- ① 척추는 척수 속에 들어있다.                      ② 신경세포에는 돌기가 형성되어 있다.  
 ③ 신경세포는 손상되면 다시 재생되지 않는다.      ④ 중추신경계는 뇌와 척수를 말한다.

**해설** • 척수는 척추 속에 들어있다.  
 • 척수는 중추신경의 이름이고 척추는 뼈이름이다.

154. 제1뇌신경(Cranial Nerve)이란?

- ① 후각신경(olfactory nerve)                      ② 시신경(optic nerve)  
 ③ 동안신경(oculceotor nerve)                      ④ 삼차신경(trochlear nerve)

**해설** 뇌신경은 12신경으로 구성된다.  
 • 1신경(후각(냄새)신경), 2신경(시(보기)신경), 3신경(동안신경), 4신경: 활차신경(눈의 근육운동)  
 • 5신경(삼차신경): 안신경, 상악 하악신경, 저작근, 혀의 운동  
 • 6신경(외전신경): 눈의 외전, 7신경(안면신경): 얼굴, 귀, 두개 근육  
 • 8신경(내이신경): 청각과 평형, 9신경(설인신경): 미각  
 • 10신경(미주신경): 소화기계에 관여, 11신경(부신경): 목근육  
 • 12신경(설하신경): 혀의근육

155. 뇌척수액의 유통이 막히거나 과다분비로 인해 뇌실이 확장된 질환은?

- ① 간질                      ② 뇌수종                      ③ 뇌종양                      ④ 파킨슨병

**해설** 뇌수종: 뇌척수액(CSF)이 뇌실에 고이는 질환

156. 신경에서 흥분을 전달하는 물질은?

- ① acetylcholine      ② myosin      ③ adenine      ④ creatine

**해설** · 아세틸콜린: 뇌에서 신경흥분을 전달하는 물질, 뇌질환까지도 일으킬 수 있음  
 · myosin: 근 섬유소  
 · adenine: 화학구조  
 · creatine: 근육 속에 존재하며, 요검사에 사용

157. 팔 뒤꿈치가 펴지지 않으며 손목과 손가락이 구부러지는 손목하수는 어떤 신경이 마비된 것인가?

- ① 정중신경      ② 좌골신경      ③ 척골신경      ④ 요골신경

**해설** 척골신경: 손목을 지배하는 신경

158. 각 신경원(neuron)의 축삭말단과 수상돌기 사이를 연결하는 구조는?

- ① 신경교      ② 수초      ③ 닛슬소체      ④ 시냅스

**해설** 시냅스(synapse): 신경원과 신경원의 연결 부위

159. 뇌졸중(CVA)의 후유증으로 나타나는 신체 반쪽의 마비 상태는?

- ① spasm(경련, 연속)      ② tremor(진전 - 떨림)  
 ③ hemiplegia(편마비 - 반마비)      ④ semicoma(반혼수)

**해설** 편마비(hemiplegia): 신체 한쪽 편(Rt. Lt.)의 마비로, 뇌졸중의 후유증으로 잘 나타남

160. 뇌파검사 또는 뇌전도를 의미하는 약어는?

- ① ECG      ② EEG      ③ EMG      ④ EOG

**해설** · EEG: electroencephalography - 뇌파검사      · ECG: electrocardiography - 심전도 검사  
 · EMG: electromyogram - 근전도 검사      · EOG: electroofactogram - 전기후각도 검사  
 · EOG: electroofactogram - 후각전도 검사

161. 두개 내강에 뇌척수액이 비정상적으로 축적되는 질환은?

- ① Hydrocephalus(수두증)      ② Encephalopathy(뇌병증)  
 ③ Spinal radiculitis(척수뿌리염, 척수근염)      ④ Cerebral concussion(뇌진탕)

**해설** Hydrocephalus(수두증) - 두개 내강에 뇌척수액의 비정상적 축적

162. CNS(Cental Nervous System)를 구성하는 것은?

- |          |                |                  |                 |
|----------|----------------|------------------|-----------------|
| 가. Brain | 나. Spinal cord | 다. Cranial nerve | 라. Spinal nerve |
|----------|----------------|------------------|-----------------|

- ① 가, 나      ② 가, 나, 다      ③ 나, 다      ④ 다, 라

**해설** · CNS(중추신경계): brain(뇌), spinal cord(척수)  
 · PNS(말초신경계): cranial nerve(뇌신경), spinal nerve(척수신경)





175. 신장(콩팥)의 기능으로 옳지 않은 것은?

- ① 혈액과 세포의 pH를 유지한다.
- ② 알도스테론을 생성한다.
- ③ 포도당 재흡수에 관여한다.
- ④ Na<sup>+</sup> 재흡수에 기여한다.

해설

콩팥의 기능

- 1) 노폐물을 여과하여 체외로 방출
- 2) 따라서 혈액과 세포의 정상 삼투압 유지
- 3) 영양분의 재흡수, 물의 재흡수

※ 알도스테론(aldosteron)은 호르몬으로 콩팥 위에 있는 부신피질에서 분비되는 스테로이드 호르몬

176. 소변의 형성과 배출과정이 순서대로 나열된 것은?

- |                            |                       |
|----------------------------|-----------------------|
| 가. 사구체(glomerulus)         | 나. 신세뇨관(renal tubule) |
| 다. 보우만 낭(Bowman's capsule) | 라. 신우(renal pelvis)   |
| 마. 요관(ureter)              |                       |

- ① 가, 나, 다, 라, 마
- ② 가, 다, 마, 나, 라
- ③ 가, 다, 나, 라, 마
- ④ 다, 가, 나, 마, 라

해설

사구체(glomerulus) - 보우만 낭<보우만씨 주머니>(Bowman's capsule) - 신세뇨관(renal tubule) - 콩팥갈매기(renal pelvis) - 요관

177. 신부전치료를 위한 시술로 인공신장기를 이용하여 노폐물이 가득 찬 혈류를 여과하여 투석된 혈액 내 노폐물을 환자의 몸 밖으로 제거하는 방법은?

- ① ESWL(체외충격파쇄석술, 돌깎술)
- ② Peritoneal dialysis(복막투석)
- ③ Hemodialysis(혈액투석)
- ④ Renal transplantation(신장이식술)

해설

• ESWL(Extracorporeal Shock Wave Lithotripsy) 체외충격파쇄석술, 돌깎술  
 • Hemodialysis(혈액투석): 만성신부전의 치료를 위한 혈액 내 노폐물을 제거하는 투석

178. 뇌하수체 후엽에서 분비되는 ADH(Antidiuretic hormone)의 부족으로 1일 배뇨량이 병적으로 증가하는 질병은?

- ① DM(당뇨병)
- ② DI(요붕증)
- ③ Myxedema(점액부종)
- ④ Cushing disease

해설

• DM(Diabetes mellitus; 당뇨병)  
 • DI(Diabetes insipidus; 요붕증) : 항이노호르몬 분비 저하로 배뇨량이 증가함  
 • myxedema(점액부종): 갑상샘 기능저하가 어른에서 발생할 때 나타나는 증상

179. 내분비계 질환으로 항이노호르몬의 작용저하로 인해 비정상적으로 많은 양의 소변이 생성되는 질환은?

- ① 신부전(renal failure)
- ② 신우신염(pyonephritis)
- ③ 요붕증(diabetes insipidus)
- ④ 당뇨병(diabetes mellitus)

해설

DI (요붕증) - ADH(항이노호르몬)의 분비저하로 인하여 이노조절이 안되어 많은 양의 배뇨증상이 나타남

정답

175. ② 176. ③ 177. ③ 178. ② 179. ③



187. 여성생식기 중 난자와 정자가 만나서 수정이 이루어지는 곳은?

- ① 난소                      ② 자궁관(난관)                      ③ 자궁                      ④ 질

**해설** · 자궁관(난관): 수정이 이루어지는 곳  
· 자궁: 착상이 이루어지는 곳

188. 가장 빈번히 발생하는 자궁외 임신(ectopic pregnancy)은?

- ① ovarian pregnancy                      ② intrauterine pregnancy  
③ abdominal pregnancy                      ④ tubal pregnancy

**해설** 자궁외 임신의 호발 부위: 자궁관 임신(tubal pregnancy)

189. 산모와 태아의 혈액 사이에 물질교환이 이루어지는 기관은?

- ① ovary(난소)                      ② fallopian tube(자궁관 - 난관 - fallopi우스관)  
③ vagina(질)                      ④ placenta(태반)

**해설** placenta(태반): 산모와 태아의 혈액 사이에 물질교환

190. HPV(사람유두종바이러스)에 의하여 발생될 수 있으며 PAP smear로 진단이 가능한 부인과 질환은?

- ① breast cancer(유방암)                      ② uretine myoma(자궁근종)  
③ endometriosis(자궁내막증)                      ④ cervix cancer(자궁경부암)

**해설** Cervical cancer(자궁경부암)

191. 자궁경부의 벗겨진 부분을 치료하는 냉동(동결) 부식법은?

- ① Papanicolaou smear(파파니콜로검사)  
② cryocauterization(냉동응고술)  
③ culdocentesis(더글러스와천자술 - 골창자자궁오목천자술)  
④ pelvimetry(골반측정법 - 골반계측법)

**해설** cryocauterization(냉동응고술 - 냉동치료법)

192. 복벽과 자궁벽을 절개하여 태아를 분만하는 방법은?

- ① cesarean section(제왕절개술)                      ② episiotomy(외음절개술)  
③ dilatation and curettage(자궁소파술)                      ④ amniotomy(안궁양막파열)

**해설** 제왕절개(C/S: cesarean section): 복벽과 자궁벽을 절개하여 태아를 분만하는 방법

193. 분만 시 자궁의 평활근을 수축시켜 태아의 분만을 돕는 물질은?

- ① oxytocin(옥시토신)                      ② prolactin(프로락틴)  
③ epinephrine(에피네프린)                      ④ vasopressin(바소프레신)

**해설** 옥시토신(oxytocin)은 자궁근의 수축을 도와 분만을 촉진하는 호르몬이며, 뇌의 신경뇌하수체에서 분비된다. 자궁의 수축 작용을 유발하므로, 출산시에 많이 분비되어 아기가 잘 나올 수 있도록 돕는다. 또한 출산후 유방에 작용하여 젖이 나오도록, 젖샘주위의 근육을 수축하는 역할도 한다.

**정답** 187. ② 188. ④ 189. ④ 190. ④ 191. ② 192. ① 193. ①

194. 태어나 배아가 자기 스스로 생존할 수 있기 전에 임신이 중단되는 것은?

- ① Abortion(유산)      ② Ovulation(배란)      ③ Parturition(출산)      ④ Lactation

**해설** • abortion(유산): 태아가 생존 가능 전에 임신이 종결됨  
• parturition(분만, 출산)

195. 정상적으로 수정란이 착상되는 장소는?

- ① 자궁벽      ② 난소      ③ 난관채      ④ 자궁경

**해설** 자궁벽에 착상함

196. 난소안에 수분이 축적되는 난소낭포는?

- ① ovarian carcinoma(난소암종)      ② ovarian cyst(난소낭종)  
③ hydrosalpinx(물자궁관증, 수난관증)      ④ hematosalpinx(자궁관혈증, 난관혈증)

**해설** ovarian cyst 난소낭종(포): 난소 내 수분 축적

197. 자궁경부가 확장되면서 다량의 출혈을 보이는 불가피 유산은?

- ① Spontaneous abortion(자연 유산)      ② Missed abortion(계류 유산)  
③ Threatened abortion(절박 유산)      ④ Inevitable abortion(불가피 유산)

**해설** Inevitable abortion 불가피유산: 경부 확대되고 다량의 자궁출혈이 계속되는 유산

198. 고혈압, 단백뇨, 부종 등의 증상이 나타나는 임신과 관련된 비정상적인 상태는?

- ① Preeclampsia(전자간증)  
② Ectopic pregnancy(자궁외 임신)  
③ Adenomyosis(샘근육증, 선근증)  
④ Hydatidiform mole(포상 기태, 포도송이 기태)

**해설** Preeclampsia(자간전증, 전자간증) - 임신중독증의 단계로 임신 후기에 고혈압, 단백뇨, 부종을 동반

199. 태반이 자궁출구의 전부 또는 일부를 막아 태아가 나오지 못하는 비정상적인 전치태반은?

- ① Placenta previa(전치 태반)      ② Preeclampsia(자간전증, 전자간증)  
③ Abruptio placentae(태반 조기박리)      ④ premature membrane rupture(조기 막파열)

**해설** Placenta previa(전치태반) - 자궁내 태반의 착상위치가 비정상적인 것

200. 혈액 또는 소변을 이용하여 임신여부를 확인하는 것과 관계 있는 것은?

- ① HCG(human chorionic gonadotropin)  
② USG(Ultra-Sono-Graphy; 초음파)  
③ VDRL(VDRL(venereal disease research laboratory; 매독)  
④ Pap smear(파파니콜로 퍼바른 표본)

**해설** HCG(사람융모성성선자극호르몬: human chorionic gonadotropin): 착상 된 후부터 분비되며 모체의 혈장과 소변에서 빠르게 상승하여 소변검사를 통하여 임신여부를 확인한다.

## 201. 자궁내막증에 관한 설명으로 옳은 것은?

- ① 폐경기 후의 고령자에게서 나타난다.
- ② 자궁내막샘 및 바탕질이 자궁내막에서 증식한 상태를 말한다.
- ③ 자궁내막 조직이 자궁밖에 위치하는 것을 말한다.
- ④ 여성호르몬의 과잉상태가 이 증상의 발생에 관여한다.

**해설** 자궁내막증(endometriosis): 자궁 안에 있어야 할 내막 조직이 자궁이 아닌 자궁밖, 즉 복강 내 다른 조직에 존재하는 것이다.



## 9. 내분비계, 특수 감각기관

## 202. 내분비 기관이 아닌 것은?

- ① 부신(adrenal gland)    ② 췌장(pancreas)    ③ 난소(ovary)    ④ 전립샘(prostate gland)

**해설** · 내분비기관: 호르몬을 분비하는 기관  
· 전립샘: 남성 생식기관

## 203. 외분비샘과 내분비샘을 함께 가지고 있는 기관은?

- ① salivary gland(침샘 - 타액선)    ② pancreas(췌장 - 이자)
- ③ thyroid gland(갑상샘)    ④ sweat gland(땀샘 - 한선)

**해설** pancreas(췌장)은 소화효소와 호르몬은 분비하는 내, 외분비샘을 모두 갖고 있는 기관임

## 204. 전립샘이 결정성으로 과형성 비대되고, 요도를 압박하여 배뇨장애가 생기는 질환은?

- ① BPH - benign prostatic hypertrophy(양성전립샘비대증)
- ② BPH - benign prostatic hypospadias(양성전립샘요도하열)
- ③ MPH - malignancy prostatic hypertrophy(악성성전립샘비대증)
- ④ MPH - malignancy prostatic hypospadias(악성전립샘요도하열)

**해설** BPH : benign prostatic hypertrophy(양성전립샘비대증)

## 205. 뇌하수체 전엽에서 분비되는 호르몬은?

- ① 알도스테론    ② 테스토스테론    ③ 부신피질 자극호르몬    ④ 칼시토닌

**해설** 뇌하수체는 전엽과 후엽으로 구분

· 뇌하수체 전엽: 갑상샘 자극호르몬, 부신피질 자극호르몬(ACTH; adreno cortico tropic hormone), 난포 자극호르몬, 황체 형성 호르몬, 멜라닌색소 자극호르몬, 성장 호르몬, 프로락틴, 항이노호르몬

· 뇌하수체 후엽: 항이노호르몬, 옥시토신

※알도스테론(aldosteron)은 부신에서, 테스토스테론(testosterone)은 고환에서 칼시토닌(calcitonin)은 갑상샘에서 분비

206. 분만촉진 호르몬은?

- ① 옥시토신      ② 난포자극호르몬      ③ 알도스테론      ④ 에스트로젠

**해설** 옥시토신(oxytocin): 자궁수축 기능(분만촉진)을 하며 뇌하수체 후엽에서 분비  
 ※ 알도스테론(aldosterone)은 부신, 난포자극호르몬은 뇌하수체 전엽, 에스트로젠은 난소에서 분비

207. 주로 고환(testis)에서 생성되고 부신피질에서도 미약하게 분비되는 남성호르몬은?

- ① 안드로겐(androgen)      ② 에스트로겐(estrogen)  
 ③ 알도스테론(aldosterone)      ④ 옥시토신(oxytocin)

**해설** 안드로겐: 남성호르몬

208. 뇌하수체에서 분비되는 호르몬으로 조립된 것은?

- |              |                   |
|--------------|-------------------|
| 가. 성장호르몬(GH) | 나. 옥시토신(oxytocin) |
| 다. 티록신(T4)   | 라. 안드로겐(androgen) |
- ① 가, 나      ② 나, 다      ③ 다, 라      ④ 가, 나, 다

**해설** • 뇌하수체전엽호르몬: 성장호르몬(GH), 갑상샘자극호르몬(TSH), 부신결절자극호르몬(ACTH), 난포자극호르몬(FSH), 황체형성호르몬(LH), 프로락틴(PRL), 멜라닌세포자극호르몬(MSH)  
 • 뇌하수체후엽호르몬: 항이뇨호르몬(ADH), 옥시토신(oxytocin)

209. 남성 혹은 여성의 성호르몬과 관계 없는 것은?

- ① estrogen      ② thyroxine      ③ progesterone      ④ testosterone

**해설** 티록신(thyroxine): 갑상샘 호르몬

210. 퓨린(purine)의 대사장애로 인해 통풍(gout) 환자에게 축적되는 물질은?

- ① amino acid      ② uric acid      ③ fat      ④ protein

**해설** 통풍: 요산(uric acid)이 축적되어 관절염을 유발함

211. 뇌하수체 후엽에서 분비되며 vasopressin(바소프레신)을 뜻하는 호르몬은?

- ① GH      ② PRC      ③ ADH      ④ TSH

**해설** 시상하부 신경핵의 신경세포에서 만들어지며, 뇌하수체 후엽에 저장되는 2종의 호르몬 중의 하나. 항이뇨호르몬(antidiuretic hormone, ADH)이라고도 하며, 이중 ADH는 vasopressin이라고 함. 모세혈관을 수축시켜 혈압을 높이는 작용이 있으므로 저혈압 치료에 이용된다.

212. 당뇨병 환자의 눈의 이상을 검진하는 눈(eye) 검사법은?

- ① Funduscopy(안저검사)      ② otoscopy(이경검사법, 귀보개)  
 ③ Tonometry(안압측정법)      ④ Enterometer(장관내공측정기)

**해설** Funduscopy: 안저검사법





